DUPLICATE
HX00013200

RC202 B88

Columbia University
in the City of New York

Department of Surgery
Bull memorial fund

Digitized by the Internet Archive
in 2010 with funding from
Open Knowledge Commons

http://www.archive.org/details/dermikroorganism00bumm

Der Mikro-Organismus

der

Gonorrhoischen Schleimhaut-Erkrankungen

„GONOCOCCUS – NEISSER“

NACH UNTERSUCHUNGEN BEIM WEIBE UND AN DER CONJUNCTIVA DER NEUGEBORENEN

DARGESTELLT

VON

DR. ERNST BUMM

II. ASSISTENZARZT AN DER GEBURTSHÜLFLICH-GYNÄKOLOG. KLINIK ZU WÜRZBURG.

MIT VIER TAFELN.

WIESBADEN.

VERLAG VON J. F. BERGMANN.

1885.

Das Recht der Uebersetzung bleibt vorbehalten.

Druck der Thein'schen Druckerei (Stürtz), Würzburg

Vorwort.

Die folgende Arbeit ist hervorgegangen aus einem mehrjährigen, durch äussere Umstände allerdings einige Male unterbrochenen Studium der gonorrhoischen Schleimhauterkrankungen und des ihnen eigenthümlichen Mikroorganismus, des Gonococcus—Neisser.

Nachdem ich an der damals noch unter Leitung Geheimrath v. Rinecker's stehenden Klinik für Syphilis der hiesigen Universität Gelegenheit gehabt hatte, mich durch eine grosse Reihe vergleichender Untersuchungen normaler und pathologischer Schleimhautsecrete zu orientiren und zugleich von der Wichtigkeit der Neisser'schen Entdeckung für die Lehre vom gonorrhoischen Contagium zu überzeugen, ermöglichte es meine Versetzung an das geburtshülflich-gynäkologische Institut und die bereitwillige Unterstützung meines Chefs und hochverehrten Lehrers, des Herrn Geheimrath v. Scanzoni, meine Prädilectionsstudien in ausgedehntem Maassstabe wieder aufzunehmen und auf einem neuen, nahezu unbebauten Felde fortzusetzen.

Die gonorrhoischen Erkrankungen beim Weibe sind ein Capitel, welches bislang von der Syphilidologie

ebenso stiefmütterlich behandelt wurde wie von Seite der Gynäkologen. Einer exacten wissenschaftlichen Forschung auf diesem Gebiete fehlte vor Allem eine objective Basis, ein sicheres und zugleich einfaches Hülfsmittel, um die virulente Natur des Schleimhautleidens erkennen und sich in jedem Falle über die Contagiosität des Fluor albus, jenes vieldeutigsten aller Symptome, ein zutreffendes Urtheil bilden zu können. Gerade deshalb aber und um so dringender, je mehr sich die Ueberzeugung Bahn brach, dass die gonorrhoische Infection eines der wichtigsten aetiologischen Momente schwerer Erkrankungen der Genitalien und ihrer Adnexe überhaupt darstellt, war Veranlassung gegeben, ein Kriterium, wie es in dem Nachweise des Neisser'schen Coccus gefunden zu sein schien, aufzugreifen, auf seinen wirklichen Werth zu prüfen und auszubeuten.

Von diesem Gesichtspuncte ausgehend und in der Erwägung, dass der Mikroorganismus der Gonorrhoe bis jetzt eine zusammenfassende und einheitliche Beschreibung nicht gefunden hat, vielmehr die vielfach in Journalen und Zeitschriften zerstreuten Angaben über ihn sich zum Theil direct widersprechen, habe ich es unternommen, eine Darstellung des Gonococcus und seiner Beziehungen zur specifischen Schleimhauterkrankung zu geben. Eine solche durfte sich naturgemäss nicht auf das weibliche Urogenitalsystem beschränken, sondern musste vor Allem noch die Urethra des Mannes und die Conjunctiva in das Bereich ihrer Betrachtung ziehen.

Als ein ganz besonderes Bedürfniss hat sich mir dabei die Vornahme histologischer Studien herausgestellt, welche allein im Stande sein konnten, über das nähere Verhältniss der Mikroorganismen, die wir zunächst ja nur im krankhaften Secret zu Gesicht bekommen, zu den Vorgängen im erkrankten Schleimhautgewebe selbst und damit über das eigentliche Wesen des gonorrhoischen Processes Aufschluss zu geben. Ein glückliches Zusammentreffen von Umständen, welche mich in den Besitz einer ausreichenden Anzahl von Präparaten aus allen Stadien der blennorrhoisch entzündeten Bindehaut setzten, gestattete mir auch nach dieser Richtung das Verhalten des Gonococcus zu verfolgen. Die Resultate dieser Untersuchungsreihe habe ich um so ausführlicher in Wort und Bild schildern zu müssen geglaubt, als das Material dazu aus selbstverständlichen Gründen schwer und immer nur spärlich zu bekommen ist.

Würzburg, 8. Februar 1885.

Ernst Bumm.

Inhalt.

Seite

I. Geschichtliche Uebersicht 1

II. Morphologie, Verhalten im Secret und Vorkommen des Gonococcus.

1. Gestalt 10

2. Verhalten gegen Farbstoffe 27

3. Grösse 31

4. Verhalten im Secret 35

5. Vorkommen 47

Anhang. Diagnostische Bedeutung des Gonococcenbefundes 56

III. Verhalten im Gewebe 65

IV. Reincultur und Rückimpfung.

1. Züchtungsversuche 123

2. Impfversuche 135

Literaturverzeichniss 142

Erklärung der Abbildungen 144

I. Geschichtliche Uebersicht.

Die Versuche von Hallier, Donné, Jouisson, Salisbury, Noeggerath u. A., ein organisirtes Contagium der Gonorrhoe aufzufinden, mussten an dem Mangel einer brauchbaren Methode scheitern. Erst die Vollkommenheit der Koch'schen Technik ermöglichte es Neisser (1) im Jahre 1879 im gonorrhoischen Secret jenen Mikroorganismus zu entdecken, der seitdem für die ganze Gruppe der contagiösen Schleimhauterkrankungen eine immer mehr zunehmende Bedeutung gewonnen hat. Die erste Mittheilung Neisser's beschränkte sich auf die Beschreibung der Form des Coccus und seinen regelmässigen Nachweis beim Harnröhrentripper der Männer und Frauen und bei der Bindehautblennorrhoe der Neugeborenen.

Diese Befunde wurden von A. Bokai (2) zu Anfang des Jahres 1880 bestätigt. Derselbe Forscher nahm in Verbindung mit A. Finkelstein nicht näher beschriebene Culturversuche vor, vermittelst welcher es ihm gelang, den Neisser'schen Micrococcus nach 2—3 Wochen rein zu züchten. Einige Tropfen der Züchtungsflüssigkeit in die männliche Harnröhre gebracht, bewirkten in zwei Fällen acuten Tripper, zwei andere Versuche, bei welchen das ursprünglich zur Cultur verwendete Secret einer

chronischen Augenblennorrhoe entnommen war, fielen negativ aus. Ein weiteres Impfresultat will Bokai noch in einem Falle erzielt haben, wo in dem zur Züchtung benützten Trippereiter die Zellen durch Zusatz einiger Tropfen Kalilauge zerstört worden waren, während der Erfolg ein anderes Mal ausblieb, nachdem er das Trippersecret mit Ol. Eucalypti versetzt und dadurch die Mikroorganismen abgetödtet hatte (!).

Das folgende Jahr brachte die Untersuchungen von Aufrecht (4) und F. Weiss (5), durch welche das constante Vorkommen des Neisser'schen Coccus an einer grösseren Reihe von gonorrhoischen Erkrankungsfällen erwiesen wurde, sowie von ophthalmologischer Seite einige Veröffentlichungen über Bacterienbefunde bei den infectiösen Catarrhen der Conjunctiva. O. Haab (6) fand die Coccen der Blennorrhoea neonatorum absolut identisch mit jenen des Trippers und konnte auch bei genauester Vergleichung keinerlei Anhaltspunkte für eine Unterscheidung wahrnehmen. Er traf die achterförmigen Coccen regelmässig bei der virulenten Bindehautentzündung, vermisste sie dagegen bei einfachen Catarrhen und Eiterungen und nahm desshalb Veranlassung, auf ihre differentiell-diagnostische Bedeutung in zweifelhaften Fällen hinzuweisen.

Dieselben Mikrococcen sahen auch Hirschberg und Krause (7) bei typischen gonorrhoischen Conjunctivitiden, kamen jedoch bei ihren auch auf einfache Catarrhe, auf Eiterungsprocesse an den Lidern und am Bulbus und auf das Vaginalsecret ausgedehnten Untersuchungen, im Verlauf deren noch mehrere nicht näher differenzirte Diplococcenformen gefunden wurden, zu keinem definitiven Schluss.

Ferner gab ein Vortrag von Sattler in der XIII. Versammlung der ophthalmologischen Gesellschaft zu Heidelberg (8) sowohl diesem selbst als auch Hirschberg und Lebert Gelegenheit, die Neisser'schen Angaben vollinhaltlich zu bestätigen.

1882 erschien von Neisser (9) selbst eine nähere Ausführung seiner ersten Mittheilung, worin er viele der wichtigsten Merkmale seines pathogenen Mikroorganismus der Gonorrhoe, des „Gonococcus" zusammenfasst: der Gonococcus ist danach nicht nur functionell, sondern auch morphologisch eigenartig, besitzt eine verhältnissmässig bedeutende Grösse und eine semmelförmige Gestalt d. h. besteht aus zwei mit den flachen Seiten aneinanderliegenden, etwas abgeplatteten Halbkugeln (Scheiben); er bildet Haufen, nie Ketten, weil seine Vermehrung in immer abwechselnd aufeinander senkrecht stehenden Durchmessern vor sich geht, und zeichnet sich durch das vorwiegende Gebundensein an die Eiterzellen des Secretes aus; er ist absolut constant bei jeder gonorrhoischen Schleimhautentzündung und findet sich bei keiner anderen Erkrankung.

Die Culturversuche, welche Neisser mit seinem Coccus anstellte, waren nur theilweise von Erfolg begleitet und führten nicht zu gleichmässigen Resultaten. Glücklicher in dieser Beziehung war Krause (10), indem es ihm regelmässig gelang, aus blennorrhoischem Eiter der Conjunctiva den Gonococcus rein zu züchten; Uebertragungen der Reinculturen auf thierische Schleimhäute schlugen fehl.

Leistikow (11), welchem zu seinen Untersuchungen das reiche Material der Klinik für Syphilis an der Berliner Charité zu Gebote stand, kam nach einer ausführlichen Darlegung des mikroskopischen Befundes beim Trippereiter zum Schlusse, dass das Vorhandensein des Gonococcus im Harnröhren- oder Scheidenausfluss oder im Conjunctivalsecret die gonorrhoische Natur der Krankheit beweist. Eine Reihe von Züchtungsversuchen, welche Leistikow gemeinsam mit Loeffler anstellte, führte erst nach mehrfachen Misserfolgen zu dem gewünschten Ziele.

Ueber einen für die Auffassung des Gonococcus höchst bedeutungsvollen Impferfolg berichtete Sattler in der XIV.

Versammlung der ophthalmologischen Gesellschaft ([12]). Sattler hatte Lochialflüssigkeit von einer anscheinend gesunden Frau in den Conjunctivalsack eines Neugeborenen gebracht und danach eine typische Blennorrhoe, in deren Secret der specifische Micrococcus reichlich vorhanden war, beobachtet. Um die Infectiosität des Lochialsecretes zu erklären, sah sich Sattler zu der Annahme gedrängt, dass ein in der Luft vorhandener, vielleicht unschädlicher Micrococcus in die Vagina gelangt, daselbst eine Art Vorzüchtung durchmacht und so die Fähigkeit erlangt, unter günstigen Bedingungen in der Bindehaut des Auges oder in der männlichen Harnröhre eine blennorrhoische Entzündung zu erzeugen. Hiemit war die Möglichkeit einer immer erneuten autochthonen Entstehung des gonorrhoischen Contagium ausgesprochen.

Aus demselben Jahre stammt ferner noch eine Mittheilung von Eklund ([13]), welche deshalb von Wichtigkeit ist, weil darin die auch schon von Bokai geäusserte Vermuthung in bestimmterer Form wiederkehrt, dass der Gonococcus dem Tripper allein nicht eigenthümlich sei. Nach Eklund finden sich auch bei anderen Eiterungsprocessen ganz ähnliche und wahrscheinlich identische Microorganismen.

Waren so wieder Zweifel an der specifischen Natur des Gonococcus laut geworden, so schien die Aetiologie des Trippers und die Rolle, welche der Gonococcus dabei spielte, mit einem Male und vollständig aufgeklärt, als im Jahre 1883 die Arbeit von Bockhart ([14]) aus der v. Rinecker'schen Klinik publicirt wurde. Der Kernpunkt derselben liegt in der Einimpfung einer Gonococcenreincultur in die Harnröhre, welche einen eclatanten Tripper zur Folge hatte. Der nach 10 Tagen an Dementia paralytica erfolgte Tod des Patienten ermöglichte auch die mikroskopische Untersuchung der erkrankten Schleimhaut. Dieselbe ergab eine Einwanderung der Coccen in die Lymphspalten der Mucosa und in die daselbst gelegenen

Wanderzellen und brachte damit auch eine sehr plausible anatomische Erklärung des ganzen Krankheitsprocesses.

Allein es währte nicht lange, so erschien aus der Klinik Neisser's eine Mittheilung von Arning (15), welche im ersten Theile zwar nur das Vorkommen des Gonococcus bei Entzündungen der Bartolini'schen Drüsen zum Gegenstand hatte, sich aber dann gegen die Bockhart'schen Befunde wandte und schliesslich nichts weniger behauptete, als eine Verwechslung der Ehrlich'schen Mastzellen mit Gonococcenhaufen.

Der Zeit nach folgen nun einige einfach bestätigende oder referirende Aufsätze von Eschbaum (16), Newberry (17), Campona (18) u. A. Neu dagegen war das Vorkommen der Gonococcen im Parenchym der Leber, der Milz und der Nieren, welches Aufrecht (19) beschrieb; derselbe glaubte aus seiner Beobachtung folgern zu dürfen, dass so ganz verschiedenartige Krankheiten wie eine Schleimhautentzündung und ein schweres Allgemeinleiden mit Erkrankung der Leber und Icterus durch die gleichen Organismen herbeigeführt werden können.

Das vergangene Jahr brachte zunächst eine Arbeit von Zweifel (21), durch welche auf experimentellem Wege eine für die Lehre vom gonorrhoischen Contagium fundamentale Thatsache constatirt wurde. Zweifel wies nach, dass gonococcenfreies Lochialsecret von einer gesunden, d. h. nie vorher gonorrhoisch inficirt gewesenen Frau an der Conjunctiva der Neugeborenen keine blennorrhoischen Erscheinungen hervorruft, und stellte damit die Specifität des gonorrhoischen Virus gegenüber Sattler und Schirmer*), der ebenfalls eine nach zufälliger Verunreinigung mit Wochenfluss entstandene Blennorrhoe gesehen hatte, wieder her.

Ich selbst (22) habe dann verschiedene der Form nach dem Gonococcus ganz ähnliche Diplococcenarten, welche im

*) Centralblatt f. Gyn. 1882, p. 209.

Vaginalsecret u. s. w. vorkommen, näher geschildert und durch Reinzüchtungen vom Gonococcus unterschieden. Diesen dagegen hatte ich constant bei Ophthalmoblennorrhoeen Neugeborener in dem Lochialsecret, von dem aus die Infection erfolgt war, wiedergefunden.

Das gleiche Resultat berichtete Welander [23], der 25 Mal bei Harnröhrentripper eine Confrontation zwischen inficirtem und inficirendem Theil anstellen konnte. Welander hat ferner mit dem verschiedenartigsten, jedoch sicher gonococcenfreien Vaginaleiter Impfversuche an der männlichen Harnröhre gemacht, ohne ein positives Resultat zu erzielen. Als er dagegen 3 Männern nur eine geringe Menge Eiters, der Gonococcen enthielt, in die Urethra brachte, kam es zur typischen Gonorrhoe.

Hieran fügt sich eine Beobachtung von Leopold und Wessel [24], in welcher eine Frau mit Tripperbacterien im Wochenfluss ihr Neugeborenes inficirte, während die Kinder von 18 anderen Wöchnerinnen mit gonococcenfreien Lochien gesund blieben, obwohl die Credé'sche Prophylaxe absichtlich weggelassen worden war.

Aus demselben Jahre sind ferner noch Züchtungs- und Impfversuche mit Gonococcen von P. Chameron [25] und S. M. Sternberg [26], sowie eine Veröffentlichung von Kammerer [27] anzuführen. Derselbe konnte — was schon früher Petrone [20] gelungen war, Bücker [3], Leistikow u. A. aber vergeblich versucht hatten — in der Punctionsflüssigkeit einer gonorrhoischen Kniegelenksentzündung Gonococcen sicher, wenn auch spärlich nachweisen.

Endlich wurde des Gonococcus auch bei den Verhandlungen der gynäkologischen Section der 57. Naturforscherversammlung in Magdeburg mehrfach Erwähnung gethan:

Kroner [28] berichtete über den bacteriologischen Secretbefund bei 92 Fällen von Blennorrhoe der Neugeborenen. 63 mal waren Gonococcen vorhanden, 29 mal dagegen liessen

sie sich trotz der genauesten darauf gerichteten Nachforschungen nicht auffinden, weshalb Kroner zwei Arten von Blennorrhoe der Neugeborenen annimmt, eine häufigere mit Gonococcen im Secret und eine seltenere ohne solche.

Sänger ([29]) sprach sich in einem Vortrage über die gonorrhoischen Erkrankungen der Uterusadnexe dahin aus, dass sich die Hoffnung, in dem Nachweise des Neisser'schen Gonococcus ein Mittel zu besitzen für die Erkenntniss der chronischen Gonorrhoe, als eitel erwiesen habe. Ihm gilt es als eine ausgemachte Thatsache, dass Gonorrhoe bestehen könne, wo keine Gonococcen sich finden. Das Fehlen derselben beweist nichts gegen die gonorrhoische Natur des Leidens (auch nicht bei der Ophthalmoblennorrhoe), während das Vorhandensein von Diplococcen in Anbetracht des Vorkommens nicht pathogener Formen nichts für die Gonorrhoe beweist. Vermisst man die Coccen, so können sie irgendwo zerstört worden sein, während ein von ihnen geliefertes Ferment noch wirksam ist; oder sie fehlen in dem Secret, während sie in den Geweben geborgen sind; oder es existirt — und das würde die hohe Infectiosität des quantitativ geringfügigen Secretes bei chronischer (latenter) Gonorrhoe am besten verständlich machen — eine noch nicht entdeckte Dauerform der Gonococcen.

Im Anschluss hieran betonte auch Fränkel, dass, wenn auch unzweifelhaft die Anwesenheit zahlreicher, haufenweise bei einander stehender Gonococcen Gonorrhoe bedeute, man aus dem Fehlen der Coccen durchaus nicht den umgekehrten Schluss ziehen dürfe und die Anwesenheit zerstreuter, sehr vereinzelter Gonococcen, wie sie gerade in Fällen von sogen. latenter chronischer Gonorrhoe vorkommen, zu keinem bestimmten Schlusse, weder nach der positiven noch nach der negativen Seite hin berechtige.

Als jüngste die Gonococcenfrage berührende Veröffentlichungen habe ich schliesslich noch die Untersuchungen von

Oppenheimer [30] und E. Fränkel [31] anzuführen. Ersterer wollte hauptsächlich den Einfluss verschiedener antigonorrhoisch wirkender Arzneimittel auf das Wachsthum und die Fortpflanzungsfähigkeit der Gonococcen prüfen und fand, dass dieselben (in Reincultur) eine grosse Widerstandsfähigkeit gegen chemische Reagentien besitzen. E. Fränkel berichtet, dass er im Secret der nicht gonorrhoischen Colpitis bei Kindern Diplococcen fand, die sowohl in der Form und Grösse, als auch bezüglich ihres Verhaltens zu den zelligen Elementen sich vollkommen identisch mit den Gonococcen verhielten und für eine Differenzirung absolut keine Anhaltspunkte geboten haben sollen.

Da sich späterhin noch mehrfach Gelegenheit bieten wird, auf wichtigere Einzelheiten näher einzugehen, habe ich die Aufzählung der Literatur möglichst cursorisch gehalten. Soviel kann aber auch aus dieser kurzen vergleichenden Uebersicht der Ergebnisse, welche die bisherigen Untersuchungen über die Tripperbacterien geliefert haben, ohne Weiteres entnommen werden: dass weder in klinisch-diagnostischer Beziehung über die Bedeutung des Gonococcus völlige Uebereinstimmung erzielt ist, noch über sein Verhalten zum und im erkrankten Schleimhautgewebe genügende Klarheit besteht, noch endlich die krankheitserregenden Eigenschaften der Microorganismen über jeden Zweifel sicher gestellt sind.

Um den ersten Theil des eben Gesagten zu begründen, brauche ich nur darauf hinzuweisen, dass die ursprünglichen Angaben Neisser's, nach welchen der Gonococcus durch seine morphologischen Eigenthümlichkeiten gut characterisirt war, constant und nur bei gonorrhoischen Processen vorkam und gerade deshalb als ein ausgezeichnetes diagnostisches Merkmal für die ganze Gruppe der gonorrhoischen Schleimhautentzündungen angesehen werden musste, in den letzten Jahren nach verschiedenen Richtungen hin Einschränkungen erfahren haben.

Man hat semmelförmige Microorganismen von der Gestalt der Gonococcen bei Prozessen gefunden, die bestimmt nichts mit der Gonorrhoe zu thun hatten, und hat umgekehrt Blennorrhoen beschrieben, in deren Secret die Gonococcen dauernd und sicher fehlten. So ist es dahin gekommen, dass man gerade für die Entscheidung zweifelhafter Fälle dem Gonococcus jede Bedeutung absprechen konnte, obwohl die Resultate aller Impfversuche auf einen direkten Connex zwischen der Infectiosität des Secretes und der Anwesenheit des Gonococcus in demselben hindeuteten. — Von anatomischen Untersuchungen, welche sich mit den näheren Beziehungen des Gonococcus zur blennorrhoisch afficirten Schleimhaut beschäftigen, besitzen wir nur die eine Arbeit von Bockhart. Ihr Inhalt ist in seinen wesentlichsten Punkten angefochten worden und bedarf dieselbe schon deshalb der Controlle. Ausserdem aber beziehen sich die Bockhart'schen Beobachtungen nur auf ein bestimmtes Stadium der Gonorrhoe, während gerade die Kenntniss des Verhaltens der Gonococcen im Gewebe während der einzelnen Phasen des Ablaufs der specifischen Entzündung von Interesse und für die Beurtheilung der nosogenen Thätigkeit der Mikroorganismen von der allergrössten Wichtigkeit wäre.

Was drittens die Angaben über Reinzüchtungen des Neisser'schen Coccus anlangt, so gehen dieselben sehr weit auseinander. Es darf danach auch nicht Wunder nehmen, wenn die Rückimpfungen, welche man mit diesen Reinculturen auf menschliche Schleimhäute gemacht hat, ganz verschieden ausfielen. Während Bokai und Bockhart positive Resultate berichtet haben, konnte neuerdings Sternberg eine Anzahl von Inoculationen reactionslos verlaufen sehen und daraus schliessen, dass die Gonococcen an und für sich ganz harmlose Organismen sind, welche nur unter ganz besonders günstigen Bedingungen d. h. unter bestimmten Einflüssen der Ernährung und des Wachsthums specifisch giftige Eigenschaften entfalten,

diese letzteren aber verlieren, sobald sie von diesen Bedingungen getrennt werden.

II. Morphologie, Verhalten im Secret und Vorkommen des Gonococcus.

1. Gestalt.

Betrachtet man gonorrhoisches Secret ungefärbt oder bei Zusatz von indifferenten Flüssigkeiten, so erscheint der Gonococcus als punktförmiger, rundlicher Körper, der je nach der Einstellung bald dunkel ist, bald durch einen eigenthümlich hellen, perlmutterähnlichen Glanz von den umgebenden Zellen und deren Protoplasmakörnern sich abhebt und in der Regel in lebhafter rotatorischer oder oscillatorischer Bewegung begriffen ist. Mit stärkeren Objectiven wird die Zweitheilung der einzelnen Pilzexemplare bereits erkenntlich. Noch besser geschieht dies, wenn man das Secret mit Essigsäure behandelt, wobei die Coccenhaufen sich lösen und die Coccen in ihrer wahren Semmelgestalt oft recht gut zur Anschauung gebracht werden können. Kaustische Alcalien lassen die Gonococcen nach Zerstörung der Zellen übrig, ohne jedoch ein deutlicheres Hervortreten der Formverhältnisse zu bewirken. Coccenhaufen werden durch sie zu festen Klumpen zusammengeballt.

Klar kommt die eigenthümliche Gestalt des Gonococcus erst zur Wahrnehmung, wenn derselbe Farbstoff in sich aufgenommen hat und dadurch in seinen Umrissen und von seiner Umgebung gut differenzirt ist. Der länglich-runde Pilzkörper zeigt dann in der Mitte eine helle Linie, welche sich bei Abbé'scher Beleuchtung und homogener Immersion in einen deutlichen Spalt auflöst. Derselbe theilt den Coccus in zwei Hälften von nicht immer ganz gleicher Grösse und verleiht ihm die Achter- oder besser Semmel-(Biscuit)-Form, wie sie bereits Neisser in seiner ersten Mittheilung hervorgehoben hat und

wie sie nach ihm von allen Anderen als Charakteristikum für den Gonococcus beschrieben worden ist. Die beiden Hälften desselben sind keine reinen Halbkugeln, sondern entsprechen mehr einem Kugelabschnitt oder einer stark gewölbten Scheibe. Ungetheilte Formen, also Kugeln, werden um so seltener gefunden, je besser die Tinction gelungen ist*); bei genauem Zusehen wird man auch an den kleinsten Gonococcen meistens die Theilung durch eine hellere, lasurartig durchschimmernde Farbennuance in der Mitte bereits angedeutet treffen, während an den grösseren, wohlausgebildeten Exemplaren die beiden Hemisphären durch einen ziemlich breiten Spalt getrennt sind. Oft zeigen die halbkugeligen Theile bereits wieder einen Ansatz zu einer weiteren Abschnürung, welche ihren Anfang mit einer leicht concaven Einziehung an den flachen, einander zugekehrten Seiten der Halbkugeln nimmt. Dieselbe ist von Arning**) als besonders charakteristisch für die Trippercoccen beschrieben worden, wird jedoch selbst mit den besten Oelimmersionssystemen und bei günstigster Beleuchtung, Färbung u. s. w. nicht immer gesehen und ist zuweilen auch blos auf die eine Coccenhälfte beschränkt.

Aus dem Vorstehenden resultirt, dass die zweigetheilte (Semmel)-Gestalt für den Gonococcus zwar die Regel bildet, jedoch entsprechend den beständig und rapid fortschreitenden Theilungsvorgängen je nach dem Entwickelungsstadium, in welchem sich das Einzelindividuum gerade zur Zeit der Eintrockung und Färbung befand, nothwendig kleine Differenzen zeigen muss. Diese lassen sich an jedem Präparat von Trippereiter

*) Liegt ein Gonococcusexemplar so, dass seine Längsachse mit der optischen Achse des Mikroscopes zusammenfällt oder parallel zu ihr gerichtet ist, so können allerdings Bilder entstehen, welche eine kugelige Gestalt des Mikroorganismus vortäuschen. Man sieht nur die eine Hemisphäre des Pilzkörpers und diese präsentirt sich von oben als Scheibe, an welcher naturgemäss keine Spaltbildung wahrzunehmen ist.

**) l. c. p. 373.

demonstriren. Kleinere, eben erst aus der Theilung hervorgegangene Coccen, welche oft noch so, wie sie entstanden, zu zweien nebeneinander liegen, aber in der Mitte bereits wieder eine helle Abschnürungszone erkennen lassen, finden sich neben vollständig getheilten Exemplaren, an die sich jene Entwickelungsform reiht, bei der der Zwischenspalt bereits sehr breit geworden ist und als erste Andeutung einer abermaligen Halbirung die Concavität der zugekehrten Hemisphärenflächen hervortritt (cf. Taf. I, Fig. 1 c). Will man, um die am meisten vertretene Mittelform des Gonococcus zu versinnlichen, zu einem Vergleich mit bekannten Gegenständen greifen, so eignet sich meines Erachtens dazu am besten die Bohne des Perlkaffee's, welche in ihrer Gestalt der einen Hälfte des Diplococcus am ehesten entspricht; zwei mit den flachen Seiten aneinander gehaltene Bohnen stellen dann das Bild eines ausgewachsenen Gonococcusexemplares dar.

In allen Abbildungen, welche wir bis jetzt vom Neisser'schen Coccus besitzen, ist gerade auf seine am meisten hervorragende Formeigenthümlichkeit fast gar keine Rücksicht genommen. Die Zeichnung von Haab*) ist sehr naturgetreu, leider aber bei einer Vergrösserung gemacht, bei der die Details der Form nicht wahrgenommen werden können. Die Holzschnitte in den Berichten von Hirschberg und Krause**) können auf Aehnlichkeit nach keiner Richtung hin Anspruch erheben. Selbst Bockart's***) Abbildung, obwohl bei Abbé'scher Beleuchtung und homogener Immersion dargestellt, zeigt den Gonococcus als runde Kugel, wenn auch mehrfach zu zweien nebeneinander liegend. Das Gleiche gilt von der Friedländer'schen Wiedergabe†). Ich war bereits an anderer Stelle††)

*) l. c. Taf. I, Fig. 4. **) l. c. p. 272. ***) l. c. Taf. I, Fig. 1.
†) Microscopische Technik etc. Taf. I.
††) Archiv für Gyn. XXIII. Taf. VII. Fig. 4a.

bemüht, die Gonococcenform in, wie ich glaube, richtigerer Weise abzubilden und füge hier (Taf. I, Fig. 1 a) noch einige Bilder vom Gonococcus, wie er sich im Eiter präsentirt, hinzu, welche einen einstweiligen Ersatz für eine gute Microphotographie bieten mögen.

Ich habe an dieser Stelle noch einer Erscheinung zu gedenken, welche bereits verschiedentlich Erwähnung gefunden hat und in recht auffälliger Weise an einzelnen Gonococcenexemplaren zu Tage treten kann, nämlich der Saum- oder Hofbildung. Auf den glashellen Saum, der die Bacterien überhaupt umgibt und je nach der Beschaffenheit der miteingetrockneten Flüssigkeit mehr weniger deutlich zu erkennen ist, hat R. Koch bereits vor Jahren hingewiesen. Aehnliches findet sich auch beim Gonococcus und zwar in Gestalt einer hell durchscheinenden Zone, welche den Pilzkörper in verschiedener Breite umgibt und sich bald mit grösserer, bald mit geringerer Schärfe von dem dunkleren Grunde der Umgebung abhebt. Am deutlichsten wird diese Bildung wahrgenommen, wenn die Coccen in Schleim oder auch Blutserum, welche die Anilinfarbstoffe diffus in sich aufnehmen und mattgefärbt erscheinen, eingebettet sind oder den stark tingirten Kernen an resp. aufliegen und dabei die Kernsubstanz eingebuchtet haben. An manchen Coccen, besonders wenn sie auf vollständig klarem Untergrunde liegen, lässt sich auch ein schmaler, diffuser, dunkel gefärbter Saum erkennen, wieder andere zeigen überhaupt nichts von einem solchen, auch wenn die erwähnten, die Hofbildung begünstigenden Umstände gegeben sind und man mit eingeschobenen Blenden bei weniger greller Beleuchtung, wie es von Neisser*) für diesen Zweck empfohlen ist, untersucht. Ich habe mich vergeblich bemüht, durch Anwendung von Reagentien den Hof um die Gonococcen constant

*) Centralblatt f. d. med. Wissensch. 1879. p. 498.

zur Wahrnehmung zu bringen und mich dabei überzeugt, dass sein Auftreten in erster Linie von der Art und der Färbung der miteingetrockneten Flüssigkeit abhängig ist; dagegen muss ich bestreiten, dass auf das Sichtbarwerden des Hofes die Brechungsverhältnisse der Medien von Einfluss sind, in welchen man das Präparat betrachtet, wie dies Platonow*) behauptet, der den Saum bei der Anwendung von Oelen und Canadabalsam vermisste, hingegen deutlich hervortreten sah, wenn er das gefärbte Secret in einer Lösung von Kali acetic. unter das Mikroscop brachte. Mir sind ohne Unterschied bei beiden Behandlungsweisen Gonococcen mit deutlichem Hof und ohne solchen begegnet.

Es liegt mir ferne, für den Gonoccus die Existenz einer Schleimhülle, wie man sie nach Koch für die Spaltpilze überhaupt annehmen muss, leugnen zu wollen; allein nicht jeder helle Saum, der den Gonococcus umgibt, ist einer Gallertkapsel gleichzuachten. Vielfach findet man die Coccen so dicht nebeneinander liegend, dass eine Schleimhülle von der Ausdehnung, wie sie der Breite der hellen Zone nach sein müsste, absolut nicht Platz hätte. Ferner bieten oft Zelltheile und Fremdkörper, wie Farbstoffpartikel, bei denen doch sicher von einer schleimigen Umhüllung keine Rede sein kann, ähnliche Erscheinungen in recht ausgesprochener Weise dar. Für mich hat es deshalb mehr Wahrscheinlichkeit, anzunehmen, dass dort, wo die Pilzkörner in der Einbettungsflüssigkeit einfach suspendirt sind, ohne von ihr durchdrungen zu sein (wie dies beispielsweise im Schleim der Fall ist), sich diese beim Eintrocknen allseitig etwas zurückzieht und so eine durchsichtige Lücke übrig bleibt, welche in ihrem Innern den Gonococcus enthält und einen von diesem ausgehenden Saum vortäuscht. Von der eigentlichen Schleimhülle des Gonococcus überzeugt man sich am ehesten bei der

*) Ueber die diagnost. Bedeutung der Pneumoniecoccen. p 26. Mittheilungen aus der med. Klinik der Universität Würzburg. Bd. I.

Betrachtung eines ungefärbten, frischen Präparates in Essigsäure. Stellt man den Fokus so, dass die Pilzkörner dunkel erscheinen, so sieht man sie und zwar diesmal alle in ganz gleicher Weise von einem das Licht etwas stärker brechenden Saum umgeben, der viel schmäler ist als der bei der Tinction zuweilen auftretende und mit diesem nichts gemein hat.

Bei der Erörterung der Formverhältnisse des Neisser'schen Tripperpilzes kann die Frage nicht umgangen werden, ob seine Gestalt ihm allein eigenthümlich ist, oder auch anderen Coccenarten zukommt, deren Kenntniss und Differenzirung dann vom diagnostischen Standpunkt aus nicht allein wünschenswerth, sondern auch wichtig wäre. Neisser hat die Gonococcen für morphologisch eigenartig erklärt und in keinem anderen Eiter diese Microorganismenform wiedergefunden. Er hatte die Secrete von Balanoposthitis, Ulcus molle, Ulcus durum, dann Bubonen jeglicher Art, Panaritien u. s. w., auch einfachen Fluor vaginalis daraufhin untersucht. Diesen Angaben widersprachen zuerst Bokai und Eklund, während Krause und Hirschberg, die bei der Durchmusterung einiger hundert ocularer Absonderungen ebenfalls mehrfach gonococcenähnliche Formen gesehen zu haben scheinen, eine sichere Entscheidung nicht zu treffen wagen. Nach Bokai differiren die Micrococcen, welche das Contagium der Blennorrhoe darstellen, weder in ihrer Form und Grösse, noch in sonstigen Eigenschaften von anderen Blennorrhoe nicht erzeugenden Microorganismen. Eklund hat dem Gonococcus ganz ähnliche und, wie er glaubt, wahrscheinlich mit ihm identische Formen bei acuten und chronischen Eiterungsprocessen in Lungen und Darm, bei ulceröser Stomatitis u. s. w. gefunden. In seiner zweiten Mittheilung wiederholt Neisser, auf Grund weiterer Controllunterschungen, dass ihm der Gonococcus ausserhalb des blennorrhoischen Secretes sonst nie im Eiter vorgekommen sei, wobei er jedoch das Hauptgewicht nicht mehr sowohl auf den einzelnen

Mikroorganismus als vielmehr auf die Haufenbildung auf den Zellen legt und gleichzeitig selbst noch eines gelben Micrococcus Erwähnung thut, der sich aus der Luft auf Gelatine entwickelt und dem Gonococcus ausserordentlich ähnlich ist. Bockhart und ich sind bei Untersuchungen über die Spaltpilze des weiblichen Genitaltractus, die wir eine Zeit lang gemeinsam ausführten, sehr bald auf einen Mikroorganismus gestossen, welcher in der Form mit dem Gonococcus eine merkwürdige Uebereinstimmung zeigte, aber unter Umständen vorkam, wo eine Tripperinfection und eine Contagiosität des Secretes sicher ausgeschlossen werden konnte.

Spätere und ausgedehntere Beobachtungen haben mich gelehrt, dass die Semmelgestalt durchaus nichts für den Gonococcus Specifisches ist, sondern er sie mit einer ganzen Anzahl von Mikroorganismen theilen muss, welche alle aus zwei durch einen Spalt getrennten und mit den flachen Seiten einander anliegenden halbkugeligen Theilen bestehen, im Einzelexemplar gesehen, oft bis auf die kleinsten Formdetails mit dem Gonococcus übereinstimmen, theils pathogen sind, theils nicht und eine relativ grosse Verbreitung haben. Ich bin fest überzeugt, dass die Gattung der semmelförmigen Coccen, deren Prototyp wir im Gonococcus besitzen und für welche die Bezeichnung „Diplococcen“ am besten ausschliesslich reservirt wird, bei zunehmender Kenntniss der Spaltpilze überhaupt sich noch um manche Species wird vermehren lassen. Abgesehen von der Form haben alle Diplococcen noch das Gemeinsame, dass sie sich in der bereits von Neisser für den Gonococcus angegebenen Weise durch Theilung in immer abwechselnd auf einander senkrechte Durchmesser vermehren und deshalb stets Haufen, nie Ketten bilden. Ich gebe in Folgendem eine kurze Beschreibung derjenigen Arten, welche ich dem Gonococcus der Gestalt nach am nächsten stehend gefunden habe und durch sichere Merkmale von ihm und von einander differenziren konnte.

1. Ein citronengelber Diplococcus, nicht pathogen, wahrscheinlich identisch mit der von Neisser erwähnten Form.

Derselbe findet sich im Staub der Luft und stellt sich zuweilen auf offen im Zimmer stehender Nährgelatine ein, kann aber, wie ich zum Oefteren bei Culturversuchen gesehen habe, auch im blennorrhoischen Eiter der Urethra und Conjunctiva vorkommen. Er ist ausgezeichnet durch die citronengelbe, in dickerer Schicht gesättigt schwefelgelbe Farbe seiner Culturrasen, welche zungenförmig auf der Gelatine fortkriegen und an den Rändern wallartig aufgeworfen sind. Die Oberfläche der Cultur ist im frischen Zustand feucht glänzend und uneben, wird bei längerem Stehen rissig und schuppig und nimmt bei allmäligem Austrocknen eine ins Bräunliche gehende Färbung an. Der Mikroorganismus wächst bei Zimmertemperatur auf alcalischer, neutraler und schwach sauerer Fleischextractpeptongelatine gleich gut und üppig und verflüssigt Blutserum sowohl wie Nährgelatine, ohne sie ganz zu durchwachsen, nach Ablauf von einigen Wochen, wobei der Culturrasen als gelbe Haut auf der Oberfläche der Flüssigkeit schwimmt und erst allmälig zu Boden sinkt; mit einem sehr raschen Wachsthum verbindet der Diplococcus eine grosse Widerstandsfähigkeit und lässt sich aus alten, vertrockneten Culturen nach Monaten leicht wieder neu aufzüchten.

Das Mikroscop zeigt, dass die gelben Massen aus fest zusammengeballten Coccenhaufen bestehen, welche sich mit Farbstoff ungemein stark imbibiren und dann dunkle, vielhöckerige Knollen darstellen, an denen keine Einzelheiten mehr zu unterscheiden sind. Um die Form der Coccen genauer zu studiren, müssen die Knollen zerdrückt, mit viel Wasser verdünnt und so die Organismen in einfacher Schicht auf dem Deckglas ausgebreitet werden. An gut tingirten Präparaten erkennt man dann die einzelnen Diplococcen, welche jedoch immer noch die Neigung besitzen, sarcineartig zu vieren beisammen zu

liegen, und ist erstaunt über die grosse Aehnlichkeit, welche sie mit dem Gonococcus haben. Die Form ist bei beiden Arten absolut die nämliche, sogar die Concavität an den einander zugekehrten Seiten der Hemisphären findet sich beim gelben Coccus oft sehr schön ausgeprägt. Die Grösse schwankt bei diesem ziemlich beträchtlich und beträgt für mittlere Exemplare (von Pol zu Pol gemessen) ca. 1,5 μ.

Mehrfache Impfungen mit Reinculturen dieser Diplococcenspecies auf Schleimhäute, welche für das blennorrhoische Contagium empfänglich sind, haben ergeben, dass dieselbe auf der lebenden Mucosa nicht haftet und auch in deren normalen und pathologischen Secreten nicht zu weiterem Wachsthum gebracht werden kann. Aus dem Conjunctivalsack werden die Coccen durch den Lidschlag schon nach kurzer Zeit entfernt, ohne dass auch nur die geringste entzündliche Reaction eintritt, im Vaginalsecret, dessen verschiedene Arten ich durchprobirte, halten sie sich nur einige Tage.

2. Ein milchweisser Diplococcus, nicht pathogen, wahrscheinlich identisch mit den von Bokai, Eklund und Platonow (im Smegma praeputiale) gesehenen Formen*).

Derselbe darf deshalb eine grössere Bedeutung beanspruchen, weil er sich in verschiedenen Körpersecreten vorfindet und daselbst zu Verwechselungen mit dem Gonococcus Veranlassung geben könnte. Bockhart und ich haben ihn im Vaginal- und Cervixsecret, im Belag diphtheritisch gewordener Puerperalgeschwüre, bei ulcerösen Processen in der Mundhöhle, dann im Sputum bei einem Keuchhustenkranken nachgewiesen. Am häufigsten trifft man ihn im Vaginalsecret, besonders oft bei Wöchnerinnen im unteren Theil der Vagina, viel seltener ist er im Cervix. Meistens liegt der Diplococcus in Einzelexemplaren über das Präparat zerstreut, doch kommen

*) Vgl. Arch. f. Gyn. XXIII. p. 332. Taf. VII. Fig. 1. a. b. c.

auch Häufchen von 3—4 Exemplaren zu Gesicht, die jedoch immer frei im Secret oder höchstens den zelligen Elementen anhängend resp. aufliegend getroffen werden. Aufgefunden und erkannt wird der Diplococcus immer leicht, weil er sich durch seine intensivere Färbung und Grösse von den übrigen Spaltpilzen gut abhebt. Das Uebergewicht über diese gewinnt er in der Vagina nur äusserst selten, gegebenen Falles erscheint er dann in grösseren Rasen, die gewöhnlich den Epithelschollen aufliegen.

Es gelingt ohne Schwierigkeit, den fraglichen Diplococcus aus der Vagina zu isoliren und rein zu züchten, da er bei gewöhnlicher Temperatur auf Gelatine von fast jeder Zusammensetzung und Reaction keimt, während die gleichzeitig mit ihm ausgesäeten Vaginalbacterien meistens Körpertemperatur und eines genau entsprechenden Nährbodens bedürfen. Nach einigen Tagen entstehen an einzelnen Impfstrichen kleine Pünktchen, die allmählich zu in dickerer Schicht rein milchweissen Flecken auswachsen, von denen man auf alcalische, neutrale und saure Nährgelatine, Kartoffeln u. s. w. fortimpfen kann. Das Nährsubstrat wird erst spät und nur in nächster Umgebung der Cultur verflüssigt.

In ungefärbtem Zustande sind die einzelnen Diplococcen als solche nicht zu erkennen, sondern erscheinen als stark glänzende, rundliche Körner. Essigsäure macht die Coccen aufquellen und bringt den Zwischenspalt zum Verschwinden, wovon man sich durch nachträgliches Auffärben überzeugen kann. Basische Anilinfarbstoffe werden sehr reichlich aufgenommen, so dass man besonders bei Reinculturpräparaten Mühe hat, eine Ueberfärbung zu vermeiden, bei der sich die feine Trennungslinie zwischen den beiden halbkugeligen Theilen verwischt und ganz unbrauchbare Bilder entstehen.

In einfacher Schicht auf dem Deckglas ausgebreitet, nimmt die Cultur ein eigenthümlich regelmässiges, bienenwabenartiges

Aussehen an, indem die Einzelindividuen geordnet und mit dem Längsdurchmesser gleich gerichtet neben einander liegen. Jedes derselben besteht aus zwei etwas abgeflachten Halbkugeln, deren einander zugekehrte, ebene Flächen durch einen Spalt getrennt sind, der bedeutend schmäler ist als beim Gonococcus und der vorerwähnten Art. Der ganze Mikrococcus bekommt dadurch, mit dem Neisser'schen verglichen, ein etwas kürzeres und in die Breite gezogenes Aussehen. Die Grösse der Doppelkörner differirt je nach dem Alter, der Tinctions- und Präparationsweise etwas und beträgt von Pol zu Pol im Mittel 1,25 μ.

Impfungen mit Reinculturen haben ergeben, dass der Mikrococcus auf Schleimhäuten, die normaliter von keiner stagnirenden Secretschicht bedeckt sind (Harnröhre, Conjunctiva), nicht festen Fuss zu fassen vermag, sondern alsbald ohne Schaden zu thun eliminirt wird. Dagegen ist es möglich gewesen, denselben in der Scheide künstlich zum Wachsthum zu bringen, obwohl er auch da gewissen Bacterien leicht unterliegt. Aenderungen in der Quantität oder Qualität des Secretes sind mit seinem Wachsthum nicht verbunden.

3. Ein gelbweisser Diplococcus, pathogen. Von mir früher (l. c. p. 334, Taf. VII, Fig. 3. a. b. c. und Verhandl. der physikal.-med. Gesellschaft zu Würzburg, Sitzung vom 13. Dec. 1884) beschrieben, wurde derselbe neuerdings auch von E. Fränkel*) im Secret der entzündeten Vagina bei Kindern aufgefunden.

Ich bin auf diese Diplococcenart zuerst in zwei Fällen von acutem Blasencatarrh bei Wöchnerinnen aufmerksam geworden. Beide waren in den ersten 24 Stunden p. part. nur Morgens und Abends je einmal unter mangelhafter Beleuchtung und unvollständiger Blosslegung der Harnröhrenmündung catheterisirt worden. Bei der ersten stellte sich unter Schüttelfrost

*) l. c.

und heftigem Fieber am Abend des 4. Wochenbetttages eine diphtheritische Cystitis ein. Der Urin war während des ganzen Verlaufes von deutlich saurer Reaction und enthielt einen dicken, fadenziehenden, röthlich-braunen Satz von Blut- und Eiterkörperchen und zwischen und auf diesen als einzige Mikroorganismenform Haufen von Diplococcen, welche auf den ersten Anblick so sehr an das mikroscopische Bild des Trippereiters erinnerten, dass anfänglich ernstlich an eine gonorrhoische Cystitis gedacht wurde. Die nämlichen Coccen erfüllten in grossen Haufen und Rasen die während der ersten 8 Krankheitstage reichlich entleerten weissen Fetzen, welche aus Eiterzellen, Blasenepithelien und Fibrinfasern zusammengesetzt waren.

Der zweite Fall verlief bedeutend leichter, indem es nicht zur Bildung diphtheritischer Membranen kam und nur der Eitersatz des sauren Urins die Coccenhaufen wie das erste Mal enthielt.

Die Harnröhre war bei beiden Fällen sowohl vorher als auch während des Krankheitsverlaufes intact, für die Annahme einer gonorrhoischen Infection waren keinerlei Anhaltspunkte gegeben. Dagegen liessen sich im Lochialsecret beider Frauen die Diplococcen, wenn auch lange nicht so reichlich wie in der Blase, nachweisen, wohin sie jedenfalls mit dem Catheter eingeschleppt worden waren und wo sie einen günstigen Boden zu massenhafter Vermehrung gefunden hatten. Reinculturen aus dem Lochialsecret und dem Blaseneiter gestatteten schliesslich die sichere Differenzirung dieses Microorganismus vom Gonococcus; ob derselbe direkt die Cystitis hervorgerufen hatte, konnte ich in Ermanglung von Impfungen auf die menschliche Blasenschleimhaut nicht entscheiden.

Nachdem ich den gelbweissen Diplococcus noch verschiedene Male im Lochialfluss und auch im Inhalt der Blasen bei Pemphigus neonator. epidemicus gesehen hatte, begegnete ich ihm abermals im Eiter eines Mammaabscesses. Da in dem

betreffenden Falle weder Schrunden noch Excoriationen an der Warze wahrgenommen worden waren, und der tiefsitzende Abscess von dicker, unversehrter Haut bedeckt war, musste angenommen werden, dass der Pilz durch die Oeffnungen der Milchgänge, wohin er wahrscheinlicher Weise von dem Lochialsecret der Frau aus gekommen war, in die Drüsenlappen eingedrungen sei. Im Abscesseiter war der Diplococcus allein vorhanden und lag auch hier oft häufchenweise und ganz ähnlich wie im Harnsatz auf oder zwischen den zelligen Elementen; besonders reichlich erwiesen sich die abgestossenen Bindegewebsfetzen und die Wandtheile der Abscesshöhle mit Coccen durchsetzt.

Bot schon das mikroscopische Bild die grösste Aehnlichkeit mit dem bei Cystitis gefundenen Diplococcus, so wurde die Identität beider Microorganismen durch die Reinzüchtung vollends evident. Genau wie bei den Culturen vom Blaseneiter entwickelten sich auch auf den Impfstrichen des Abscesseiters bereits nach 24 Stunden weissliche Pünktchen in grosser Anzahl, welche im Brütofen bei Körpertemperatur bald zu confluirenden Flecken auswuchsen und sich leicht auf Nährgelatine weiterimpfen liessen, wo die Coccen übrigens auch primär aus dem Eiter, wenn auch entsprechend der niederen Temperatur viel langsamer angingen. Die ursprünglich weissgrauen Culturrasen nehmen nach einigen Tagen ein gelbliches Aussehen an, das bei längerem Stehen immer noch an Tiefe gewinnt und schliesslich einen okerfarbigen Ton erreichen kann. Blutserum sowohl wie Fleischextractpeptongelatine werden in der Umgebung der Cultur nach einigen Tagen verflüssigt; diese selbst sinkt als feiner, gelber Satz zu Boden.

Bringt man etwas von dem Culturrasen auf ein Deckglas und breitet die Masse in dünner Schicht aus, so überzeugt man sich leicht, dass man es mit einem in Wolken oder Haufen wachsenden Diplococcus zu thun hat, dessen Einzelexemplare

durchschnittlich die Grösse von 0,5—1,5 μ erreichen; bei Körpertemperatur gewachsen und in der Wucherungszone sind die Pilzkörner grösser und schöner ausgebildet als im Centrum der Cultur, wo sie nach längerem Stehen oft so klein werden, dass man sehr vorsichtig färben muss und sehr starker Objective bedarf, um ihre wahre Gestalt noch zu erkennen. Anilinfarbstoffe werden von den Diplococcen sehr leicht aufgenommen, bei zu langer Einwirkung oder zu starken Concentrationsgraden der Farbstofflösung quellen die Halbkugeln auf und bringen den Zwischenspalt zum Verschwinden. Im Gegensatz zu allen anderen mir bis jetzt vorgekommenen Diplococcenarten einschliesslich des Gonococcus hält der gelbweisse Diplococcus auch nach Behandlung mit Jodjodkalilösung (Gram'sche Methode) die violetten Anilinfarbbasen fest und erscheint danach tief dunkelblau gefärbt.

Eine grosse Reihe von Impfversuchen, welche ich an für das gonorrhoische Contagium empfänglichen Schleimhäuten anstellte, ergab constant negative Resultate. Die Coccen wurden ohne weitere Reactionserscheinungen eliminirt und gelangten auch im Vaginalsecret neben den bereits vorhandenen Formen zu keinem ausgebreiteten Wachsthum. Nach diesen Erfahrungen hielt ich auch die vorliegende Diplococcenspecies wie die sub 1 und 2 beschriebenen für unschädlich und nicht fähig, sich innerhalb des lebenden Gewebes weiter zu entwickeln, wurde jedoch eines anderen belehrt, als ich den Coccus unter die Cutis brachte.

Bei Kaninchen entstehen regelmässig nach der Injection einer aufgeschwemmten Reincultur bis nussgrosse Abscesse, doch ist in dem käsigen Detritus der Pilz schon nach 8 Tagen nicht mehr nachzuweisen. Viel besser lässt sich seine Verbreitung und Wirkungsweise innerhalb des Bindegewebes des Menschen verfolgen. Ich habe zuerst mir selbst und dann noch 2 anderen Personen einige Tropfen einer Kochsalzlösung, in

welcher ein linsengrosser Culturrasen aufgeschwemmt war, injicirt und dadurch jedesmal einen Abscess erzeugt, der je nach der Zeit, in der zur Eröffnung geschritten wurde, zwischen der Grösse eines Taubeneies und einer Mannsfaust variirte und den Diplococcus massenhaft in der geschilderten Anordnung enthielt. Am schönsten konnte ich die Pilzwucherung im Gewebe in einem Falle verfolgen, wo der Abscess noch nicht zur völligen Ausbildung gelangt war und wo ich in den Besitz des ganzen Cutisstückes nebst Unterhautbindegewebe kam. Auf dem Durchschnitt erwies sich die nächste Umgebung des Stichcanals gelblich verfärbt und sulzig; weiter peripheriewärts kam eine röthliche Zone, welche allmählich in das normale Gewebe überging. Die mikroscopische Untersuchung der nach der Gram'schen Methode tingirten Schnitte ergab Folgendes: das gelblich verfärbte Centrum bestand aus dicht infiltrirtem Bindegewebe, welches der eitrigen Verflüssigung bereits sehr nahe stand. Zwischen den Eiterzellen fanden sich Häufchen und Einzelexemplare des Diplococcus ähnlich wie sie im Abscesseiter angetroffen worden waren. Viel reichlicher war die Pilzansammlung in der Umgebung des Eiterherdes. In grossen Haufen und Zügen, immer dem welligen Bindegewebe folgend und gefolgt von einer massenhaften Infiltration mit weissen Blutzellen, wucherten die Pilze allseitig in das Gewebe vor.

Ueber die pyogenen Eigenschaften des gelbweissen Diplococcus kann nach diesen Beobachtungen kein Zweifel bestehen, wenn auch über die Häufigkeit seines Vorkommens bei Eiterungen und Cystitis noch weitere klinische Beobachtungen, die mir bis dato leider nicht zu Gebote stehen, näheren Aufschluss geben müssen.

4. Ein grauweisser Diplococcus, nicht pathogen (cf. l. c. Taf. VII, Fig. 2 a).

Derselbe wird ab und zu, wenn auch nicht gerade häufig, im Vaginalsecret, besonders bei stärkekleisterähnlicher Beschaffenheit desselben gesehen. Er tritt daselbst immer nur zwischen den zelligen Elementen liegend und meistens als Einzelindividuum auf, doch kommen auch Gruppen von 3—4 Exemplaren vor.

Er wächst in Gestalt grauer, in dickerer Schicht grauweisser Streifen bei Zimmertemperatur auf alcalischer und neutraler Fleischextractpeptongelatine und ist ohne Schwierigkeit aus dem Bacteriengemenge der Vagina zu isoliren. Der Nährboden wird von den nur wenig über die Oberfläche erhabenen und feucht aussehenden Culturrasen erst spät und nur in geringem Umfange verflüssigt. Interessant ist dieser Diplococcus nur wegen seiner Formähnlichkeit mit dem Gonococcus, den er aber an Grösse übertrifft. Bevor die einzelnen Diplococcenexemplare eine abermalige Theilung eingehen, können die Halbkugeln bedeutend anschwellen, so dass sie eine Grösse von bis zu 2,28 μ erreichen. Anilinfarbstoffe werden ungemein reichlich aufgenommen.

Impfversuche auf empfängliche Schleimhäute schlugen fehl, ebensowenig gelang es, diese Diplococcenspecies in dem Vaginalsecret zu ausgedehnterem Wachsthum zu bringen.

5. Ein rosafarbiger Diplococcus, nicht pathogen. Ich habe denselben zufällig auf offenstehender Nährgelatine, wo er sich vermuthlich aus dem Staub der Luft neben anderen Bakterien entwickelt hatte und mir durch seine eigenthümliche Farbe auffiel, gefunden.

Er wächst auf alcalischer, neutraler und ganz schwach saurer Nährgelatine, sowie auf Blutserum in Gestalt breiter, stark über die Ebene des Nährbodens erhabener Rasen mit feuchtglänzender, granulirter Oberfläche und wallartig aufgeworfenen Rändern. Die Farbe des Pilzrasens ist schon in

dünner Schicht ein ausgesprochenes Rosaroth, sein Wachsthum bei Zimmertemperatur ein sehr üppiges; eine Verflüssigung der Nährgelatine tritt erst nach längerer Zeit und auch dann nur in geringem Umfange ein.

Mikroscopisch erweist sich dieser Pilz als ein Doppelcoccus vom Gonococcentypus; seine beiden Hälften stellen fast reine Halbkugeln dar, welche durch einen verhältnissmässig breiten Spalt getrennt sind. Von Pol zu Pol gemessen beträgt die Grösse des Einzelindividuum, welche je nach der Ausbildung etwas schwankt, 1,0—1,5 μ; Farbstoffe werden reichlich aufgenommen und gut festgehalten.

Auf Schleimhäuten, welche sonst für das gonorrhoische Contagium empfänglich sind, vermag der rosafarbige Diplococcus nicht festen Fuss zu fassen; im Secret der Vagina pflegt er sich durch einige Tage zu erhalten, unterliegt aber auch da schliesslich der Concurrenz anderer Spaltpilze.

Diesen Diplococcenarten, welche ich durch viele Generationen hindurch bezüglich aller Eigenschaften constant befunden habe und deshalb als besondere Formen betrachten muss, reiht sich ein von E. Fränkel (l. c.) beschriebener weisser Diplococcus an. Fränkel fand ihn neben der sub. 3 geschilderten Art im Colpitiseiter von Kindern. Bezüglich des Aussehens der Culturen entnehme ich der vorläufigen Mittheilung Fränkel's, dass die ursprünglich auftretenden mattgrau-weissen Pünktchen allmälig confluirend zu senkrecht vom Impfstich abgehenden Büschelchen auswachsen. Die Oberfläche des Nährbodens erscheint wie mit einem zarten Belag versehen. Wichtiger als diese möglicherweise durch die Inoculationsweise bedingte Wachsthumseigenthümlichkeit erscheint mir die Angabe F.'s, dass die Culturen nie in die Tiefe wachsen. Dadurch würde dieser Diplococcus vor allen mir bis jetzt begegneten Arten (ausgenommen den Gonococcus) ausge-

zeichnet sein. Infectiöse Eigenschaften scheint er nach den von Fränkel vorgenommenen Impfungen nicht zu besitzen.

Einer weiteren Diplococcenspecies, welche sich neben den Tripperbacterien zuweilen im gonorrhoischen Eiter vorfindet, werde ich weiter unten ausführlicher Erwähnung zu thun Gelegenheit haben.

2. Verhalten gegen Farbstoffe.

Bezüglich der Fähigkeit, Farbstoffe in sich aufzunehmen, unterscheidet sich der Gonococcus nicht wesentlich von der Mehrzahl der anderen Spaltpilze. Wie diese zeigt auch er eine grosse Verwandtschaft zu den basischen Anilinfarben.

Unter ihnen stehen, was den Grad der Tinctionsfähigkeit anlangt, Methylviolett, Dahlia und Gentianaviolett oben an. Diese Farbbasen bewirken, auch nur kurze Zeit und in verdünnten Lösungen in Anwendung gebracht, eine tiefdunkelviolette Färbung der beiden Coccenhälften, welche den violetten Ton der Zellkerne noch um ein Geringes an Intensität übertrifft. Lässt man die Farbstofflösungen etwas längere Zeit mit dem Secret in Berührung, so verlieren die Hemisphären des Gonococcus auch den lasurartigen Schimmer im Centrum und erscheinen vollständig opak. Zugleich tritt eine Schwellung der Halbkugeln ein, der Spalt, welcher sie trennt, wird dadurch etwas schmäler und kann besonders bei kleineren Exemplaren undeutlich werden oder völlig verschwinden. Die sonst schlanke Gestalt der Coccen ist mehr in die Breite gezogen, ihr Gesammtaussehen ist plumber.

Gänzlich frei von Farbe bleibt übrigens die zwischen den Coccenhälften liegende spaltförmige Zone nie, sondern man bemerkt selbst nach schwächerer Tinction mit scharfen Objectiven an Gonococcenexemplaren, welche frei im Secret und auf vollständig klarem Grunde liegen, dass auch das helle Zwischen-

stück in geringem Maasse den Ton der Grundfarbe angenommen hat.

Den violetten Anilinfarben zunächst steht das Fuchsin. Dasselbe tingirt jedoch bereits merklich weniger intensiv als jene und hat man selbst nach längerer Einwirkung ziemlich concentrirter Lösungen nicht so leicht eine Ueberfärbung zu befürchten. Die Semmelform der Coccen bleibt gut erhalten, die Zellkerne erscheinen in einer etwas helleren Farbennuance.

Hieran reiht sich das von Arning*) besonders für die Auffärbung gonorrhoischer Secrete empfohlene Methylenblau. Es ist richtig, dass bei diesem Farbstoffe der Unterschied in der Tingirung zwischen den Zellkernen und den Gonococcen grösser ausfällt als bei den vorausgegangenen Färbemitteln, und zwar sind es die Coccen, die sich dunkelblau von der mehr ins Stahlgraue gehenden Farbenabstufung der Zelltheile abheben; die Pilzkörner behalten dabei ihre Durchsichtigkeit, schwellen nicht an und scheinen wohl deshalb in ihren sonst gut und scharf differenzirten Conturen etwas verkleinert. Eine Ueberfärbung kann bei Methylenblau wohl überhaupt kaum stattfinden. Dieser schätzenswerthen Eigenschaft gegenüber ist aber die lange Zeit, welche zur Erzielung einer kräftigen Tinction nothwendig ist, gerade keine erwünschte Beigabe und dürfte dieselbe der allgemeineren Verwendung des Methylenblau trotz der schönen metachromatischen Färbung, die sich mit ihm erreichen lässt, bei der Untersuchung gonorrhoischer Secrete im Wege stehen.

Bismarkbraun und Vesuvin färben beide den Gonococcus etwas schwächer als die Zellkerne in einem lasurartig durchscheinenden Ton; bei Safranin fällt die Tinction schon sehr blass aus, Indulin, Anilingelb u. A. werden gar nicht mehr aufgenommen.

*) l. c. p. 373.

Unter den saueren Anilinfarbstoffen erwähnt Neisser das Eosin, welches in starker Lösung die Trippercoccen färben soll. Mir ist dies nur in sehr geringem Maasse gelungen. Nach mehrstündiger Einwirkung einer concentrirten Lösung bekamen die Pilzkörner einen blassröthlichen Farbenschimmer; doch war derselbe so wenig intensiv, dass man sie nur sehr schwer aus der Umgebung heraus erkennen konnte.

Haematoxylin gibt dem Gonococcus einen durchscheinend hellblauen Ton, Carmin färbt ebenfalls nur sehr schwach.

Ausser von der Art des färbenden Mittels wird die Intensität der Tinction noch beeinflusst durch das Alter, resp. die Ausbildung der einzelnen Individuen. Grosse Exemplare, deren Hemisphären auf dem Punkte stehen, sich wieder zu theilen, werden meist dunkler gefärbt, als die kleinen Coccen. Doch tritt, wie auch Arning angibt, diese bei Mikroorganismen überhaupt weitverbreitete Eigenthümlichkeit besser an Reinculturpräparaten als am gonorrhoischen Secret zu Tage, wo eine auffällige Farbendifferenz zwischen den Coccen gewöhnlich nicht beobachtet wird.

Entfärbenden Reagentien gegenüber werden von den Tripperbacterien auch die am kräftigsten tingirenden und in grösster Menge aufgenommenen violetten Anilinfarben nur sehr schwach festgehalten. Bei Zusatz von Alcohol, noch mehr aber von verdünnten Essigsäure- und Salzsäurelösungen sind die Gonococcen bereits unsichtbar geworden und ist sämmtlicher Farbstoff aus ihnen herausgezogen, wenn die Kerne noch einen schwachen Grad von Färbung wahrnehmen lassen. Durch Anwendung von Toluidin- oder Anilinwasser als Lösungsmittel für den Farbstoff lässt sich ein stärkeres Haften desselben erzielen, doch übertrifft auch dabei und nach tagelangem Verweilen des Schnittes in der Lösung die Fähigkeit der Gonococcen, den Farbstoff zurückzuhalten, jene der zelligen Elemente nur um ein Geringes, ein Umstand, der beim Studium des Pilzes inner-

halb der Gewebe sich recht unangenehm fühlbar macht und auf den ich später noch zurückzukommen haben werde. Auch die von Gram*) angegebene Methode der isolirten Färbung der Schizomyceten lässt beim Gonococcus im Stich. Derselbe verliert durch die Jodjodkalilösung seinen Farbstoff viel früher als die Zelltheile. Es konnten aus dem Grunde auch die Untersuchungen, welche Donat**) mit dieser Methode in einem Falle von Endometritis purulenta in der Schwangerschaft an der Decidua serotina anstellte, selbst die Anwesenheit der Gonococcen vorausgesetzt, zu keinem Resultate führen.

Die Eigenthümlichkeit des Gonococcus, den Farbstoff nur schwach festzuhalten, muss naturgemäss auch die Herstellung einer guten Doppelfärbung verhindern und illusorisch machen. Diese ist von Arning angeregt worden, um die Coccen von den Kernkörnelungen und den Granulationen der Mastzellen besser zu unterscheiden. Zu diesem Zwecke hat Arning das Zellprotoplasma mit Eosin tingirt und die Coccen durch einen kurzdauernden Zusatz einer conc. alcoholischen Lösung von Methylenblau aufgefärbt. Man bekommt so allerdings Bilder, in denen die Coccen bläulich, die Zellen röthlich erscheinen, kann aber, wenn man überhaupt eine Differenzirung der Coccen von Zellkörnern für nöthig hält, dasselbe einfacher und sicherer durch eine Behandlung des Trockenpräparates mit Essigsäure und nachherige Auffärbung erreichen, wobei dann das Zellprotoplasma gar nicht sichtbar ist und die Kerntheile sich sehr distinkt von den dunklen Coccen abheben.

Für die Zwecke der Praxis dürfte sich von all' den Färbemitteln, die zu Gebote stehen, am besten das Fuchsin eignen, indem dasselbe einerseits rasch einwirkt, auf der anderen Seite aber nicht leicht eine übermässige Tinction mit Verschwommensein der feineren Conturen der Diplococcen zur Folge hat und

*) Fortschritte der Medicin 1884. Nr 6.

**) Arch. f. Gyn. XXIV. 3. p. 483.

deswegen auch in concentrirten Lösungen angewendet werden kann. An der Würzburger geburtshülflich-gynäkologischen Klinik, wo seit längerer Zeit alle Genitalsecrete auf Bacterien und speziell auf Gonococcen untersucht werden, stellen wir mit einer concent. wässrigen Fuchsinlösung Präparate, die für ihren momentanen Zweck vollständig ausreichen, in 2—3 Minuten her. Das Secret wird auf dem Objectträger mit einer Messerklinge fein ausgestrichen, über der Flamme getrocknet, eine halbe bis eine Minute der Farbstofflösung ausgesetzt, abgespült, wieder an der Flamme getrocknet und ohne Deckglas direkt im Oel der homogenen Immersionslinse besichtigt. Nur auf solche Weise lässt sich an einem grösseren Krankenmaterial das diagnostische Hülfsmittel, welches wir im Neisser'schen Coccus besitzen, wirklich praktisch verwerthen und sozusagen im Augenblick und während die Patientin auf dem Untersuchungsstuhl verbleibt, über die Natur des Secretes ein Urtheil gewinnen. Schon die Zeit von 20—30 Minuten, wie sie Eschbaum für die Herstellung eines Gonococcenpräparates beansprucht, wäre genügend, um die ganze Untersuchungsmethode zu umständlich und für den gewöhnlichen Gebrauch in einer ambulatorischen Klinik ungeeignet zu machen.

3. Grösse.

Darüber, dass der Gonococcus von „starkem Korn" ist und sich gerade durch seine relativ bedeutende Grösse von den meisten Micrococcenarten leicht unterscheiden lässt, stimmen die Autoren überein. Nicht die gleiche Einigkeit herrscht hingegen bezüglich der Frage, ob die Grösse der einzelnen Gonococcenindividuen immer eine constante ist oder gewissen Schwankungen unterworfen sein kann. Nach Leistikow bleibt die Grösse des Gonococcus in jedem einzelnen Falle dieselbe, ist jedoch bei verschiedenen Trippern nicht immer die gleiche. Der Unterschied soll durch die verschieden starke

Erhitzung und Färbung des Präparates bedingt sein. Bockhart hingegen sah die Grösse der Gonococcen bei verschiedenen Trippern niemals variiren, sondern hält vielmehr die stets gleiche Grösse jedes einzelnen Gonococcus in den verschiedenen gonorrhoischen Secreten für charakteristisch und werthvoll für seine Erkennung. Meine Untersuchungen über diesen Gegenstand haben mir Folgendes ergeben:

1. Es lassen sich in jedem Präparate von Trippereiter, gleichgültig, welchem Stadium der Erkrankung es entstammt, grössere und kleinere Gonococcenexemplare auffinden. Besonders deutlich wird dies, wenn man sich eine Stelle sucht, wo mehrere Coccenpaare gleich gerichtet und in einer Reihe nebeneinander liegen und so die direkte Vergleichung ihrer Grössenverhältnisse gestatten. Da die in ein und demselben Präparate sichtbaren Einzelindividuen nothwendigerweise demselben Wärmegrad beim Trocknen und derselben Farbstofflösung gleich lange Zeit hindurch ausgesetzt waren, können die Grössendifferenzen nur auf ursprünglich schon vorhanden gewesene Verschiedenheiten in der Entwickelung zurückgeführt werden. Mit der Grösse stimmt in jedem speziellen Falle auch die Ausbildung der Form überein. Die kleinsten Gonococcenindividuen sind jüngsten, d. h. jene, welche eben aus einer neuen Theilung hervorgegangen sind. Es erfolgt dann ein Wachsthum sowohl in die Länge als in die Breite, der Zwischenspalt zwischen den beiden Hemisphären wird weiter und bevor es zu einer abermaligen Theilung der beiden Hälften in der bekannten Weise kommt, erreicht der Gonococcus seine grösste Längen- und Breitenausdehnung. Die wiederum neugebildeten Diplococcenpaare sind nur so lang als ihre Mutterzelle breit war.

2. Bei allen Diplococcenarten übt der Nährboden einen merklichen Einfluss auf das Grössenwachsthum und die Ausbildung der einzelnen Individuen aus, so dass bei nicht entsprechender Zusammensetzung desselben oder nicht passenden

Temperaturgraden die Coccen im Allgemeinen kleiner ausfallen. Die gedachte Einwirkung auf die Entwickelung kommt jedoch bei der blennorrhoischen Entzündung menschlicher Schleimhäute in der Regel nicht in Frage, indem der Gonococcus daselbst die ihm am meisten adäquaten Ernährungsverhältnisse vorfindet, und desshalb allzeit in seinen Einzelexemplaren die vollkommenste Form- und Grössenausbildung erreicht.

3. Stärkere Erwärmung des ausgestrichenen Secretes auf dem Objectträger bewirkt eine Zusammenschrumpfung der beiden Coccenhälften, die in ihrer Wölbung flacher werden. Der Zwischenspalt erscheint etwas breiter und hat deswegen zunächst eine Verkleinerung des Gonococcus in toto nicht statt. Erst wenn man mit dem Erhitzen weiter geht, schrumpft das ganze Gebilde mehr und mehr zusammen, verliert seine characteristische Gestalt und wird schliesslich überhaupt unkenntlich.

4. Von Reagentien, die man vor der Färbung auf das eingetrocknete Secret wirken lassen kann, ruft Essigsäure eine nur geringe Zusammenziehung und Verschärfung der Conturen des Coccus hervor. Bei kaustischen Alcalien ist der Vorgang etwas mehr ausgesprochen, es rücken die beiden Coccenhälften aneinander, die Spaltbildung wird undeutlicher und zuletzt gar nicht mehr sichtbar. Längeres Verweilen in Alcohol bedingt ebenfalls eine merkliche Verkleinerung des Gonococcus; es ist wichtig, dieses Verhalten bei der Untersuchung und Beurtheilung von Gewebsschnittpräparaten, in denen der Gonococcus vorkommt, zu kennen. Am besten verschafft man sich ein Bild von der Gestalt- und Grössenveränderung desselben durch Alcohol, wenn man sog. croupöse Membranen, wie sie sich gewöhnlich im Anfangsstadium der Conjunctivalblennorrhoe vorfinden, zunächst einige Zeit in Alcohol legt, dann als Ganzes in Methylviolett überfärbt, wie gewöhnlich in Alcohol entfärbt und in Nelkenöl zerzupft. Man sieht dann neben und in den durch Fibrinfasern zusammengebackenen Eiterzellen die Tripper-

bacterien sozusagen en miniature und ebenso wie in den Gewebsschnitten.

5. Die Art des verwendeten Farbstoffes hat auf die Grösse der Gonococcen in sofern einen Einfluss, als diese sich mit den verschiedenen Färbemitteln ungleich stark imbibiren; je nach der Menge der aufgenommenen Farbe variirt aber zugleich auch die Anschwellung der Coccenhemisphären und erscheinen demzufolge schwach tingirte Gonococcen immer etwas kleiner als stark gefärbte.

Wenn auch die sub 3—5 angeführten Grössendifferenzen für das Auge noch deutlich wahrnehmbar sind, so lässt sich doch ihre direkte Messung nicht mehr mit der nöthigen Exactheit vornehmen. Zudem würde es schwer sein, im Einzelfall zu entscheiden, wie viel von dem gefundenen Werthe auf die natürliche Ausbildung und das Alter des Coccus, wie viel auf die Wirkung der Präparationsweise zu rechnen ist. Dagegen sind mittlere Maasse für die Grösse der Gonococcen nicht schwer zu eruiren und auch bereits angegeben worden. Nach Haab*) beträgt der Durchmesser (welcher?) der Gonococcen 0,4—0,6 μ, nach Eklund**) jedoch nur 0,1—0,5 μ. Ich selbst habe mittelst eines Zeiss'schen Objectivs (homog. Immersion $\frac{1}{18}$) und Ocularmicrometers eine grössere Anzahl mit Fuchsin leicht aufgefärbter Gonococcenexemplare im Secret gemessen und bin zu folgenden Resultaten gekommen:

Ausgebildeter grosser Diplococcus:

Länge von Pol zu Pol 1,6 μ,
Breite in der Mitte 0,8 μ.

Sehr kleiner Diplococcus mit nur leicht angedeutetem Zwischenspalt:

Länge von Pol zu Pol 0,8 μ
Breite in der Mitte 0,6 μ.

*) l. c. pag. 161.
**) l. c.

Die meisten Gonococcenexemplare maassen über 1 μ; als mittlere Länge habe ich 1,25 μ gefunden und muss demnach annehmen, dass Haab und Eklund bei ihren Messungen nur die einzelnen Pilzkörner, d. h. die Hälfte eines Gonococcus berücksichtigt haben und deshalb auch Zahlenwerthe erhielten, die mindestens um die Hälfte zu niedrig sind. Ein ausgebildetes Gonococcenexemplar besteht aber immer aus zwei halbkugeligen Theilen, welche zwar etwas von einander abstehen, aber durch die gemeinsame Schleimhülle, welche sie umgibt und aneinander hält, ihre Zusammengehörigkeit verrathen und einzeln als solche nicht vorkommen.

Was schliesslich das Grössenverhältniss der einzelnen Theile eines Gonococcus betrifft, so kommen von der ganzen Länge ca. je $^4/_{10}$ auf die Hemisphären und ca. $^2/_{10}$ auf die Breite des Zwischenspaltes, welche übrigens, wie erwähnt, ziemlich ansehnlichen Schwankungen unterworfen ist.

4. Verhalten im Secret.

Man braucht sich nicht gerade mit ausgedehnteren bacteriologischen Untersuchungen und speciell mit dem Studium der Tripperbacterien beschäftigt zu haben, um es nach der Durchmusterung einiger gut gerathener Präparate von gonorrhoischem Secret auffallend zu finden, dass sich die Hauptansammlung der Gonococcen auf die Eiterzellen concentrirt. Von allen Beobachtern wird diese bereits in der ersten Publication Neisser's beschriebene Häufchenbildung der Gonococcen und ihr Gebundensein an die Eiterkörperchen des Secretes als höchst typisch hervorgehoben. In der That ist bis jetzt bei keiner der zahlreichen Coccenformen, denen die physiologischen und pathologischen Secrete des menschlichen Organismus einen zur Vermehrung günstigen Nährboden abgeben, ein gleiches Verhalten nachgewiesen worden und muss man Neisser und

Leistikow beistimmen, wenn sie gerade in dem gruppenweisen Beisammenliegen auf den Eiterzellen ein characteristisches Merkmal der Tripperbacterien erblicken.

Die ursprüngliche Ansicht Neisser's ging dahin, dass die Coccen auf der Oberfläche der Zellen sitzen und diesen blos äusserlich anhaften. Haab fand es dagegen wahrscheinlicher, dass die Coccen sich in den Kernen resp. den Eiterzellen befänden. Dem schliesst sich Leistikow*) an, welcher eine besonders treffende und anschauliche Schilderung der von den Coccenhaufen eingenommenen Eiterkörperchen im Trippersecret gibt.

„Untersucht man ein mikroscopisches Präparat von Trippereiter, so springen zunächst zahlreiche Eiterkörperchen ins Auge, deren Kerne dunkel gefärbt sind, während das Protoplasma eine ganz schwache Färbung angenommen hat, aber doch stets scharf gegen die Umgebung abgegrenzt ist. Zwischen diesen sozusagen normalen Eiterkörperchen findet man bald mehr, bald weniger zahlreiche Zellen, deren Protoplasma durchsetzt ist mit kleinen runden, zuweilen ovalen, dann bisquit-, semmel- oder 8förmig gestalteten Körnchen, die, besonders mit Methylenblau oder Fuchsin gefärbt, scharf hervortreten. Sie überschreiten nicht die Grenze des Protoplasma, zuweilen verdecken sie die Zellkerne, scheinen aber nicht in dieselben einzuwandern oder sie in ihrer Ernährung besonders zu schädigen. Die Eiterzelle ist bisweilen so stark von diesen Körperchen angefüllt, dass sie kreisrund wie gequollen aussieht und etwas grösser ist als die daneben liegenden normalen Zellen. Andere Eiterkörperchen enthalten nur kleine Haufen von Bakterien, die man noch zählen kann, zuweilen nur zwei Körner oder eins. Die Zahl der Mikrococcen, die die Zellen zum Bersten anfüllen, kann nur geschätzt werden, es mögen 2 — 300 sein. Sind die Eiter-

*) l. c. p. 760.

körperchen so stark mit Bacterien gefüllt, dass das Protoplasma der dasselbe ausdehnenden Gewalt nicht mehr Widerstand leisten kann, so fallen die Zellen auseinander. Die Gruppirung der Bacterien wird nun eine andere. Zwei bis drei Zellkerne, deren Zusammengehörigkeit aus einer Zelle her noch deutlich erkennbar ist, sind umgeben von Mikrococcen, die jedoch nicht mehr durch eine scharfe Grenze sich von der Umgebung abheben, sondern in der Peripherie auseinanderfallen und hier nicht mehr so eng zusammenliegen wie im Centrum der Gruppe. Allmählich lockert sich der Haufen mehr und mehr, der Raum, den derselbe einnimmt, wird grösser, oft 4—5 mal so gross wie der, den die Zelle einnahm, dem entsprechend die Entfernung der einzelnen Micrococcen von einander eine grössere."

Dieser Ausführung entgegen nimmt Bockhart, wieder zur Neisser'schen Ansicht zurückkehrend, an, dass die Coccen auf den Eiterzellen oder deren Kernen liegen, nie in denselben; er betrachtet das Verhältniss der Gonococcenhaufen zu den Eiterzellen als ein mehr zufälliges, als eine Adhäsionserscheinung; die Form der Coccenhaufen erinnert blos deshalb an eine Zellcontur, weil jene ursprünglich im Protoplasma der Wanderzellen lagen und von diesen durch das Epithel hindurch an die Oberfläche geschleppt wurden, wo der Zellleib zerfällt und die Coccen frei werden.

Arning*), welcher sich als der letzte über diese Frage äusserte und zugleich mittheilte, dass auch Neisser jetzt mehr geneigt sei, eine Cocceneinlagerung anzunehmen, begründet die Einschliessung der Gonococcen in das Zellprotoplasma damit, dass erstens

„bei äusserer Auflagerung der Coccen zu erwarten wäre, dass man bei verschiedener Einstellung je von der Ober- und Unterseite der Zelle ein deutliches Bild erhalten würde",

*) l. c. p. 374.

und zweitens nicht recht ersichtlich sei,

„weshalb bei oberflächlicher zufälliger Anklebung die Kerntheile niemals von Coccen optisch gedeckt werden".

Letzteres wird nun, wie auch schon Haab und Leistikow angeben, thatsächlich beobachtet. Um das zu demonstriren, eignen sich Zellen, die mit Gonococcen vollständig vollgepfropft sind, weniger als solche, welche die Pilze nur in geringer Anzahl enthalten und dieselben gut übersehen lassen. Es findet sich bei einigem Suchen immer ein oder das andere Zellexemplar, in welchem ausser den um die Kerne herum im Protoplasma gruppirten Coccen einer oder zwei auf der Kernsubstanz selbst gelegen sind und diese somit verdecken. Allein dieses Vorkommniss beweist noch lange nicht, dass die Coccen an der Aussenfläche der Zelle liegen. Man hat sich den Protoplasmaleib einer Zelle als einen kugeligen Körper vorzustellen, der in der Mitte oder auch mehr weniger excentrisch die Kerne enthält; zwischen diesen und der Zellmembran bleibt immer noch eine Schicht Protoplasma zurück, die dick genug ist, um einem oder zwei Coccenpaaren Raum zu geben. Wird die Zelle beim Eintrocknen platt gedrückt, so ist allerdings das häufigere, dass das Protoplasma mit den Coccen zur Seite weicht und diese also im Umkreis der Kerne gefunden werden. Ist die Abplattung keine sehr starke, so wird auf dem Kerne selbst noch eine dünne Schicht Protoplasma und in ihr auch ein Coccus liegen bleiben und so von oben gesehen den Kern theilweise decken können, ohne deshalb der Zelle nothwendigerweise blos aufgelagert sein zu müssen.

Ein viel treffenderes Argument für das Eingeschlossensein der Gonococcen im Zellprotoplasma hat meiner Ansicht nach Leistikow beigebracht, indem er hervorhob, dass die Coccen die Grenze des Protoplasmaleibes nicht überschreiten und, wie ich dazu setzen möchte, ihm auch in seinen Ausbucht-

ungen oft sehr genau zu folgen pflegen, so dass es ganz den Eindruck macht, als ob sie von der Zelle zusammengehalten würden.

Dass die Coccen thatsächlich im Protoplasmakörper der Eiterzellen eingebettet sind, lässt sich übrigens in der allerüberzeugendsten Weise erkennen, wenn man frisches Secret in Essigsäure untersucht. Man sieht dann den Zellleib als Kugel plastisch hervortreten und bemerkt ohne Weiteres, wie die in seinem Innern liegenden Coccen bei der allmählichen Auflösung der Zellsubstanz vom Flüssigkeitsstrome nach und nach fortgeführt und zerstreut werden. Durch genügend lange Behandlung mit Essigsäure gelingt es auf diese Weise, die Gonococcen aus den Eiterzellen frei zu machen und Präparate zu erzielen, in welchen sich bei nachheriger Auffärbuug die Mehrzahl der Coccenhäufchen in der Umgebung der zurückgebliebenen Kerntheile in aufgelockertem Zustande oder ganz zerstreut vorfindet.

In den Kernen der weissen Blutzellen selbst (Bockhart, Haab, Fränkel) liegen die Gonococcen niemals, was Arning mit Recht betont. Ueberall, wo sie in Collision mit der Kernsubstanz kommen, wird diese zurückgedrängt und förmlich eingebuchtet, wobei zwischen dem Pilzkörper und dem Zellkerne ein feiner, heller Saum sichtbar wird, der beide scharf von einander trennt.

Noch ist die Frage zu beantworten, auf welche Weise die eigenthümliche Häufchenbildung der Gonococcen in den Zellen zu Stande kommt. Die Bockhart'sche Erklärung dafür, nach welcher innerhalb des Schleimhautgewebes die Coccen in die Wanderzellen eindringen und mit Hülfe dieser vom Organismus an die Oberfläche geschafft und unschädlich gemacht werden, habe ich bereits erwähnt. Dieselbe kann jedoch, so bestechend sie auch auf den ersten Blick erscheint, verschiedenen Thatsachen gegenüber nicht in der Allgemeinheit, in der sie ausgesprochen wurde, aufrecht erhalten werden. Es finden

sich bereits in den allerersten Tagen der gonorrhoischen Entzündung, wo, wie ich später zeigen werde, von einem Eingedrungensein der Trippercoccen in das subepitheliale Gewebe noch keine Rede sein kann, sowie auch in den späteren Stadien der Erkrankung, wo die Regeneration des Epithels vollendet ist und im Gewebe ebenfalls keine Mikroorganismen mehr angetroffen werden, coccenerfüllte Eiterzellen, und unter letzteren Umständen sogar oft massenhaft, im eitrigen Secret. Es muss demnach angenommen werden, dass sich wenigstens theilweise das Eindringen der Coccen in die Zellen erst im Secret selbst und ausserhalb der Gewebscontinuität vollzieht.

Von dieser Voraussetzung ausgehend, habe ich eine Reihe von Versuchen angestellt, um die Einwanderung der Gonococcen in das Zellprotoplasma künstlich herbeizuführen, bin jedoch dabei zu keinen befriedigenden Resultaten gekommen. Es wurde frisch gewonnenem, möglichst bakterienfreiem Eiter eine Gonococcenreincultur beigesetzt und durch Umrühren mit dem Platindraht, so gut es ging, gleichmässig vertheilt. Die Hoffnung, nach 24 stündigem Verweilen im Wärmeschrank eine gewisse Anzahl der Eiterkörperchen mit Coccen durchsetzt zu sehen, erfüllte sich nicht. Der ganze Versuch leidet offenbar daran, dass es schwer ist, welche Vorsichtsmassregeln man auch anwenden mag, eine Verdampfung und Eindickung des Secretes und das Absterben der Zellen hintanzuhalten, welches von einem raschen Zerfall und Undeutlichwerden der Conturen der Protoplasmasubstanz gefolgt ist. Diese ist dann nicht mehr im Stande, die Coccencolonie zusammenzuhalten, selbst wenn es zu einem Wachsthum der Pilze gekommen ist.

Dass die Gonococcen durch die Thätigkeit des Zellprotoplasma selbst in das Innere aufgenommen, d. h. also, wie dies von Farbstoffpartikeln u. dgl. bekannt ist, verschluckt werden, muss ich für sehr unwahrscheinlich halten. Dagegen spricht schon der Umstand, dass andere, nicht pathogene Diplococcen-

formen, auch wenn sie zahlreich in frischem Eiter vorhanden sind, nichts von einer Aufnahme in den Zellkörper erkennen lassen, sondern den geformten Bestandtheilen des Eiters höchstens anhängen oder aufliegen. Da man wohl kaum wird annehmen können, dass sich die Protoplasmasubstanz der weissen Blutzellen verschiedenen Microorganismen gegenüber gewissermassen wählerisch verhält, so wird man die Ursache der Häufchenbildung im Zellleib in die Bakterien verlegen müssen. Supponirt man einmal für den Gonococcus die Fähigkeit, in das lebende Zellprotoplasma einzudringen, sich innerhalb desselben zu vermehren und es in seiner Zusammensetzung derartig zu verändern, dass schliesslich sein Zerfall erfolgt, so erklärt sich die Häufchenbildung im gonorrhoischen Secret in allen ihren Stadien, welche zur Beobachtung gelangen, ohne Weiteres von selbst. Während es bei frei im Eiter liegenden Coccen nur schwer zur Bildung grösserer Haufen kommen kann, weil die Einzelindividuen nicht fest genug aneinander kleben, um den zerstreuenden Einflüssen der Strömung und Bewegung in der Flüssigkeit widerstehen zu können, dient das Zellprotoplasma als Nährboden und Kittsubstanz zugleich und verhindert das Auseinanderweichen der neugebildeten Coccenpaare, welche ohnedies entsprechend dem Theilungsmodus der Diplococcen zur Haufenbildung disponiren. Erst wenn die Zellsubstanz von den Pilzen soweit verändert ist, dass sie ihre zusammenhaltende Kraft eingebüsst hat, tritt der Zerfall und die Zerstreuung der Coccengruppe durch das Secret hin ein.

Da sich dieser Vorgang im Secrete regelmässig in gewissem Umfange vollzieht, trifft man immer auch Gonococcen, welche einzeln oder zu kleineren Gruppen vereinigt frei zwischen den zelligen Elementen liegen. Am grössten ist die Zahl der coccenhaltigen Zellen im eitrigen Stadium der Gonorrhoe, während in der ersten Zeit nach der Infection, solange die Absonderung noch eine mehr seröse ist, die Eiterzellen,

die mit Coccen erfüllt sind, gegenüber der grösseren Menge der freien und auf den Epithelien oft in förmlichen Rasen sitzenden Gonococcen mehr zurücktreten, ein Verhalten, das auch Welander erwähnt und welches durch den Stand der Pilzinvasion des Schleimhautgewebes um diese Zeit seine vollständige Erklärung findet. Ebenso trifft man in den späteren schleimig-eitrigen Stadien der Gonorrhoe die Tripperbacterien wieder vielfach unabhängig von den Zellen und frei im Secrete.

Was das Verhältniss zwischen der Menge der in der Absonderung vorhandenen Gonococcen und der Intensität der Entzündungserscheinungen, die an der inficirten Mucosa beobachtet werden, anlangt, so ist von verschiedenen Seiten eine gewisse Proportionalität dieser beiden Factoren angenommen worden. Meinen Untersuchungen nach besteht eine solche nicht, sondern ist die Regel die, dass, wie schon Leistikow und Bockhart übereinstimmend berichten, während des ersten, acutesten Stadium der Blennorrhoe die Coccen in relativ geringer Quantität gesehen werden und erst später, wenn der Eiter mehr gelblich und flüssig wird, am zahlreichsten sich einstellen, sodass man in jedem Gesichtsfeld mehrere Häufchen derselben wahrnimmt. Wie wenig der Grad der Entzündung und auch die Qualität des Schleimhautsecretes mit der Anzahl der darin enthaltenen Gonococcen übereinzustimmen braucht, zeigt sich bei chronischen Urethral- und insbesondere Cervicalgonorrhoen. Es ist mir zu wiederholten Malen passirt, dass ich bei anderer Zwecke halber ausgeführten Untersuchungen des Cervicalsecretes auf Fälle stiess, in welchen dasselbe durchscheinend glasig war und der absolute Mangel von Entzündungserscheinungen am Uterus und Cervix den Gedanken an eine Gonorrhoe gar nicht aufkommen liess und das Mikroscop dennoch eine ganz erstaunliche Menge wohlausgebildeter Gonococcen unzweifelhaft nachwiess. Aehnliches findet sich auch bei chronischen Urethralblennorrhoen, wo allerdings gewöhnlich

die Tripperbacterien an Zahl gering sind, aber auch in solchen Massen auftreten können, dass man eine Reincultur vor sich zu haben glaubt.

Ebenso merkwürdig wie wichtig zu kennen ist das intermittirende Auftreten der Gonococcen im Secret. Im Allgemeinen kann man sagen, dass die Elimination der Coccen aus dem erkrankten Schleimhauttractus um so rascher und typischer erfolgt, je weniger complicirt dessen anatomischer Bau ist und je leichter der Abfluss des Secretes sich gestaltet. Dasselbe enthält in vielen Fällen noch bis ganz zuletzt die Microorganismen und erst mit seinem vollständigen Versiegen ist die Cocceninvasion beendet.

So geht es für gewöhnlich bei der gonorrhoischen Conjunctivitis, bei welcher die Verhältnisse in Folge der einfach sackartigen Ausbreitung der Mucosa am günstigsten liegen. Enge, langgestreckte Schleimhautflächen, die mit vielen Recessus versehen sind und mit einmündenden Drüsencanälen communiciren, disponiren zu Recidiven und atypischem Verlauf; der Gehalt des schleimigen Secretes der späteren Stadien an Gonococcen ist dann ein sehr wechselnder, diese können gänzlich verschwinden, um nach mehr oder weniger langer Zeit sich wiederum einzustellen, sodass man an einem Tage Präparate erhält, die von Coccen wimmeln und nach 24 Stunden sich vergeblich abmüht, in der Absonderung der nämlichen Schleimhaut auch nur ein einziges Gonococcenexemplar aufzufinden. Oder aber, es cessirt der Ausfluss eine gewisse Zeit gänzlich und kommen mit seinem erneuten Auftreten auch die Tripperbacterien wieder zum Vorschein. Diese Thatsachen deuten darauf hin, dass sich die Coccen an gewissen Stellen der Schleimhaut (Drüsen, Recessus?), ohne Symptome zu machen, lebenskräftig und vermehrungsfähig erhalten können und sich von da aus zeitweise dem Secret der chronisch erkrankten Mucosa beimischen resp. bei einer erneuten Secretion im Schleimeiter

wieder zu ausgedehnterem Wachsthum gelangen. In chronischen Ausflüssen der männlichen Urethra sind von Leistikow, Bockhart u. A. noch nach einem Jahr die characteristischen Coccen nachgewiesen worden. Ich vermag dies nach zwei Fällen, wo eine erneute Infection mit Sicherheit ausgeschlossen werden konnte, zu bestätigen, muss jedoch hinzufügen, dass ich andere Male bei Ausflüssen von noch nicht neunmonatlicher Dauer wiederholt und in vielen Präparaten vergeblich nach den Tripperpilzen suchte.

Weniger bekannt als die Recidiven des Urethraltrippers beim Manne ist das Aufflackern der Blennorrhoe der weiblichen Genitalien und in specie des Cervix uteri. Abgesehen von der Steigerung der Entzündungserscheinungen und der Hand in Hand damit gehenden Vermehrung der Gonococcen in dem reichlicher gewordenen Secret, welche mit der menstruellen Congestion eintreten und sich durch viele Perioden hindurch in dem nach Aufhören der Blutung entleerten Cervixeiter nachweisen lassen, verdient hier die gradezu colossale Entwickelung der Neisser'schen Coccen während des Puerperium die meiste Beachtung.

Gewöhnlich sind es chronische Cervixtripper, welche vor oder im Verlaufe der Gravididät acquirirt die Geburt überdauern; sie machen keinerlei Erscheinungen und werden deshalb bei Schwangeren erst durch die mikroscopische Untersuchung des Cervicalsecretes entdeckt. Dasselbe wird weder in reichlicherer Menge als bei gesunden Frauen abgesondert, noch ist es der Qualität nach besonders verändert, die Gonococcen liegen in ihm theils zu Häufchen angeordnet und in das Protoplasma der spärlichen Rundzellen eingebettet, theils frei im Schleim und sind nicht gerade zahlreich vorhanden. Das blutig gefärbte, zähe Fluidum, welches sich während der Eröffnungsperiode aus den Genitalien entleert, enthält, wie ich in zwei Fällen constatiren konnte, bereits Tripperbacterien in

grösserer Anzahl. Am zweiten Tage des Puerperium ist ihre Menge schon bedeutend vermehrt und steigert sich in der nächsten Zeit noch weiter, sodass in jedem Gesichtsfeld eines Präparates, welches man in den ersten zehn Wochenbettstagen aus den Lochien anfertigt, neben den nur schwach vertretenen anderen Bacterien viele Coccengruppen angetroffen werden. Wenn man bedenkt, welch' grosse Mengen von Secret von einer Wöchnerin in der ersten Zeit geliefert werden, so muss die Gonococcenwucherung während des Puerperium in der That als eine excessive und in ihrer Art einzig dastehende bezeichnet werden. Beschwerden oder Entzündungserscheinungen sind damit nicht verbunden, wie denn überhaupt der Verlauf des Wochenbettes und das makroscopische Aussehen der Lochien in nichts das Vorhandensein der infectiösen Affection verrathen. Mit dem allmählichen Versiegen des Ausflusses, welches meinen Erfahrungen nach langsamer als sonst vor sich zu gehen pflegt, hört das Coccenwachsthum nach und nach auf und kann bereits in der vierten Woche post partum ein recht spärliches geworden sein. Leicht blutende Erosionen am Orificium extern. tingiren die Lochien lange Zeit blutig; ob es ein Zufall war, dass unter 10 Fällen nach Ablauf des Wochenbettes zweimal eine Retroversion des Uterus zurückblieb, vermag ich vor der Hand nicht zu entscheiden.

Sowohl die Beobachtung des recidivirenden, chronischen Urethraltrippers als der Cervixgonorrhoe ergibt die interessante Thatsache, dass in den späteren Stadien der Krankheit das Wachsthum der Gonococcen wenigstens theilweise von dem Vorhandensein der Schleimhautabsonderung abhängig ist, insofern als das Auftreten einer reichlicheren Secretmenge gleichzeitig auch eine abermalige Vermehrung der Bacterien von spärlichen, zurückgebliebenen Keimen aus anfachen kann. Beide Male sind es sicherlich nicht die Gonococcen, welche ihrerseits die Recidive hervorrufen, sondern diese wird ebenso, wie sie

sich beim Urethraltripper nach direct oder indirect schädigenden Einflüssen (Biergenuss, Excesse in venere etc.) unabhängig von den Trippercoccen einstellt, auch beim Cervixtripper durch Momente veranlasst, welche (Puerperium, Menstruationshyperaemie) mit den Microorganismen und der blennorrhoischen Affection als solcher zunächst in gar keinem Zusammenhang stehen.

Der Umstand, dass im weiblichen Genitaltractus nomaliter immer eine geringe Menge Secret vorhanden ist und die Schleimhautabsonderung nach einmal eingetretener gonorrhoischer Infection wohl kaum mehr oder erst nach langer Zeit zum normalen Minimum zurückkehrt, zusammengenommen mit der beträchtlichen Flächenausdehnung der Mucosa gibt wohl auch die richtige Erklärung dafür, dass gerade in den weiblichen Genitalien die Gonococcen sich durch ungemein lange Zeit hindurch halten und durch eine erneute Wucherung das Secret jeder Zeit wieder in grossen Massen überschwemmen können. Es ist nicht leicht, über die Zeitdauer, bis zu welcher Gonococcen daselbst zu persistiren im Stande sind, sichere Beobachtungen zu machen, da die Möglichkeit einer abermaligen Infection immer im Auge behalten und, will man keinem Irrthum ausgesetzt sein, gegebenen Falles mit Bestimmtheit ansgeschlossen werden muss. Dass sich bei Schwangeren Gonococcen während 6 Monate im spärlichen Cervicalsecret fortzupflanzen im Stande sind, kann ich durch mehrere einwandsfreie Beobachtungen verbürgen, ebenso, dass bei einem Mädchen noch ein Jahr nach der Infection Gonococcen im Cervixsecret vorhanden waren. Auf der andern Seite habe ich mich aber auch zu wiederholten Malen zu überzeugen Gelegenheit gehabt, dass Gonococcen in der relativ kurzen Zeit von 3 Monaten und ohne medikamentöse Behandlung dauernd aus dem Cervical- und Vaginalsecret eliminirt werden können.

Nicht unerwähnt will ich schliesslich an dieser Stelle

lassen, dass die Entwicklung der Gonococcen im Secret sehr leicht durch therapeutische Massnahmen beeinflusst und sogar gänzlich unterdrückt werden kann. Schon Neisser fand bei Trippern, die mit einer Solut. zinc. sulfo-carbol. behandelt waren, keine Gonococcen mehr. Leistikow hat über diese Verhältnisse eine grössere Anzahl Untersuchungen angestellt und constatirt, dass am leichtesten durch Injectionen von Sublimatlösungen (1 : 10000), dann aber auch von Tannin, Bleiessig (1 : 100), Höllenstein (0,25 : 100), Carbolsäure (0,25—0,5 : 100), sowie nach innerlichem Gebrauche von Copaivbalsam die Gonococcen nach einigen Tagen aus dem Eiter vollständig verschwunden sind, jedoch wiederkehren, wenn das desinficirende oder adstringirende Mittel zu früh ausgesetzt wird.

5. Vorkommen.

Mit Bestimmtheit nachgewiesen ist das Vorkommen der Tripperbacterien bis jetzt in den pathologischen Secreten folgender Organe:

1. Männliche und weibliche Harnröhre. In der Urethra des Mannes wird der Gonococcus während des acuten Stadium der Gonorrhoe immer nur allein gefunden. Beimischungen anderer Mikroorganismen bekommt man nur dann zu Gesicht, wenn das Secret, welches zur Untersuchung benützt wird, längere Zeit in den untersten Theilen der Harnröhre gestanden war oder zugleich mit ihm Epithelschuppen aus der Umgebung des Orificium oder Producte einer Balanitis entnommen wurden. Dass auf solche Weise in den Harnröhreneiter auch Diplococcen, welche von dem Neisser'schen verschieden sind, hineinkommen können, beweisen später zu berichtende Züchtungsversuche. Bei der mikroskopischen Secretuntersuchung sind dieselben natürlich unter der Menge der Gonococcen nicht zu unterscheiden. In chronisch gewordenen Ausflüssen ist die Gegenwart von verschiedenartigen Stäbchen theils neben dem

Gonococcus, theils ohne solchen keine Seltenheit, besonders wenn Ulcerationen der Schleimhaut bestehen. Eine der Bacillenformen, die übrigens zuweilen auch im Lochialsecret auftritt, besitzt die Eigenthümlichkeit, ganz ähnlich wie der Gonococcus in das Innere der Eiterkörperchen einzudringen und daselbst Häufchen zu bilden. Ausserdem habe ich öfters bei chronischen Trippern einen Diplococcus gesehen, der sich durch seine Kleinheit ohne Schwierigkeit vom Neisser'schen unterscheiden lässt, im Secret frei zwischen den Eiterzellen liegt, leicht auf Nährgelatine angeht und auf Schleimhäute überimpft nicht haftet.

Die verhältnissmässig bedeutende Weite der Urethra des Weibes und ihre Ausmündung in das immer mit Bacterien aller Art besetzte Vestibulum vaginae macht es erklärlich, dass im Trippereiter derselben ausser den Gonococcen fast regelmässig andere Spaltpilzformen gefunden werden, und das um so mehr, je näher der Mündung die Secretprobe aufgefangen wurde.

Harnröhrenausflüsse beim Weibe (und auch beim Manne, Leistikow, Bockhart), welche nicht durch gonorrhoische Infection hervorgerufen sind, können alle möglichen Arten von Mikroorganismen enthalten, sind aber frei vom Gonococcus.

2. Blase und Niere. Die einzige Beobachtung hierüber stammt von Bockhart. Es hatten sich im Anschluss an die Impfgonorrhoe eine Cystitis und Nierenabscesse entwickelt. Der Eiter dieser letzteren enthielt eine grosse Anzahl von Gonococcen, die theils innerhalb des Zellprotoplasma zu den characteristischen Häufchen angeordnet waren, theils freie Gruppen von 2—8 Individuen bildeten. Dass bei Cystitis der gelbweisse Diplococcus vorkommt und sehr leicht zu Verwechselungen mit Tripperbacterien Veranlassung geben kann, habe ich bereits oben (pag. 20) erwähnt. Für die Diagnose ausschlaggebend ist hier das intracelluläre Verhalten der Gonococcen,

die Reaction gegenüber der Gram'schen Färbungsmethode und die Reinzüchtung, welche bei der ersteren Coccenart ohne Weiteres auf Nährgelatine und bei Zimmertemperatur gelingt.

3. In periurethritischen Abscessen bei Gonorrhoe, ferner in einem Falle von Lymphangitis (wo?), die in Abscedirung übergegangen war und mehrere Monate Eiter secernirte, sah Welander Gonococcen. Im Eiter eines abscedirenden Tripperbubo sind dieselben von M. Wolff*) constatirt worden. Leistikow ist der Nachweis daselbst nicht gelungen.

4. Kniegelenk. In dem stark eitrig getrübten Erguss in das Knie bei gonorrhoischer Gelenkentzündung fanden Petrone und Kammerer Gonococcen, letzterer allerdings nur spärlich und in Häufchen von höchstens 4 Individuen. Als 13 Tage nach der ersten Punction abermals ein Exsudat aufgetreten war, erwies sich die entleerte Flüssigkeit gonococcenfrei.

5. Conjunctiva. Der Gonococcus ist daselbst selten ganz rein vorhanden. Bei genauer Durchsicht der Präparate finden sich immer einige Stäbchenformen, die zwar nicht reichlich genug da sind, um aufzufallen, sich aber besonders bei Züchtungsversuchen des Gonococcus in störender Weise geltend machen. Aehnlich wie aus dem Harnröhreneiter habe ich auch aus blennorrhoischem Conjunctivalsecret einige Male nicht pathogene Diplococcenculturen erhalten (vergl. pag. 130).

Einfache Conjunctivalcatarrhe enthalten nie Gonococcen und auch nicht Formen, die ihrer Aehnlichkeit halber Täuschungen hervorrufen könnten.

6. Rectum. Der einzige bis jetzt bekannte Fall ist an der Würzburger Klinik für Syphilis beobachtet**). In Folge eines Coitus praeternaturalis hatte sich bei einer Frau eine blennorrhoische Entzündung des unteren Theiles der Mastdarmschleimhaut mit eitrig-blutigem Secret entwickelt, welches

*) Berichtet von Bockhart l. c. p. 17.

**) Berichtet von mir l. c. p. 339.

neben Fäulnissbacterien viele Gonococcenhaufen enthielt. Die Genitalien waren nicht gonorrhoisch inficirt.

7. Corpus uteri. Das Secret des Gebärmutterkörpers lässt sich wirklich rein nur nach Dilatation des Cervicalcanals und an dem bis in die Vulva herabgezogenen Organ gewinnen. Da diese Eingriffe in Anbetracht der fast regelmässig im Gefolge der Gonorrhoe der Corpusschleimhaut auftretenden Entzündungserscheinungen am Uterus selbst und in seiner Umgebung strenge contraindicirt sind, habe ich nur dreimal zum direkten Auffangen des Secretes Gelegenheit gehabt. Dasselbe war immer stark eitrig und enthielt unter der grossen Masse der Eiterzellen nur spärliche Epithelien von ovaler Form. Die Gonococcen waren zahlreich und lagen in der bekannten Weise theils frei, theils in die Eiterzellen eingebettet. Andere Bacterien waren nicht zu sehen. In einem vierten Falle handelt es sich um einen bis in die Vulva herabgesunkenen Uterus, der zwar stark vergrössert, aber durchaus nicht schmerzhaft war und keinerlei Zeichen von Entzündung darbot. Die Secretion war schleimig und bestand mikroscopisch aus vielen Eiterkörperchen, platten Epithelien und Schleimfäden. Die Tripperbacterien lagen inner- und ausserhalb der Zellen und waren nicht gerade reichlich. Daneben fanden sich einige wenige Stäbchen.

8. Cervix uteri. Bei acutem Cervixtripper erscheint die Portio im Spiegelbild entzündlich geschwellt, ihr Schleimhautüberzug ist gespannt, stark glänzend und geröthet, aus dem Orificium drängt sich die Cervicalmucosa in zwei dunkelrothen, lippenförmig aneinanderliegenden Wülsten hervor. Der grünlich-gelbe Eitertropfen, welcher auf Druck mit dem Spiegel aus dem Cervix hervorquillt und dem ganzen Bild eine frappante Aehnlichkeit mit dem Anblick, welchen man beim männlichen Harnröhrentripper hat, verleiht, enthält neben spärlichen, plattenartigen Epithelien unter der Masse der Eiterzellen die Gonococcen in der gewöhnlichen Anordnung; andere Or-

ganismen sind in diesem Stadium immer nur sehr spärlich vertreten oder fehlen ganz.

Da bei der chronisch gewordenen Cervicalgonorrhoe die Inflammationserscheinungen völlig zurückzutreten pflegen, und auch das Secret in keiner Weise seine infectiöse Beschaffenheit vermuthen lässt, ist es erklärlich, dass die ganze Affection nur zu häufig übersehen wird und die etwa von den Patientinnen geklagten Symptome auf andere Dinge, insbesondere Lageveränderungen u. dergl. geschoben werden. Erst durch methodisch und consequent durch längere Zeit fortgesetzte Untersuchungen des Cervicalsecretes erhält man sicheren Aufschluss über die Häufigkeit der chronischen Gonorrhoe an dieser Stelle und überzeugt sich dabei, dass gerade in der Mehrzahl der Fälle schleimig-eitriges, ja zuweilen rein glasiges Secret die Tripperbacterien in grosser Menge beherbergt. Ihr Verhalten ist das gewöhnliche. Im glasigen Schleim, der ihrer Entwickelung sehr günstig zu sein scheint, liegen sie oft in ausgedehnten Colonien bei einander. Andere Mikroorganismen werden meistens nur in mässiger Menge angetroffen.

9. Bartolinische Drüsen. Auf das Vorhandensein der Trippercoccen im Secret der Vulvovaginaldrüsen hat zuerst Arning aufmerksam gemacht. Er fand constant sowohl bei acuten als chronischen Entzündungen der Drüsen die Gonococcen. Ich*) habe diese Befunde im Ganzen bestätigen, aber auch einen Fall hinzufügen können, in welchem die Drüse im Verlaufe der Gravididät zur Vereiterung gekommen war und wo weder von einer gonorrhoischen Infection, noch von Gonococcen sich etwas nachweisen liess, dagegen verschiedenartige Stäbchen vorhanden waren, die übrigens im Eiter der Vulvardrüse auch neben Gonococcen regelmässig gefunden werden. Merkwürdiger Weise vermisste Welander bei zwölf Frauen

*) l. c. p. 330.

mit chronischer Bartolinitis und sogar bei fünf Fällen acuter Erkrankung den Gonococcus, obwohl drei Mal die Affection mit gonorrhoischer Urethritis complicirt war. Zwei Frauen mit einer nach der Abscedirung zurückgebliebenen Fistel und 21 andere mit eitrigem Ausfluss aus dem Ausführungscanal hatten Tripperbacterien und litten mit Ausnahme von einer alle an Harnröhrentripper.

Wenn wir das jedenfalls nur ausnahmsweise Vorkommen der Neisser'schen Coccen in periurethritischen Abscessen, Bubonen und im Kniegelenk bei Seite lassen und nur die bisher aufgeführten Schleimhäute ins Auge fassen, so ist ihnen allen gemeinsam, dass sie von einem einfachen Cylinderepithel bekleidet sind oder doch eine Epitheldecke tragen, welche (weibliche Harnröhre, Blase, Bartol. Drüsen, Harncanälchen in den Nieren) dem Cylinderepithel nahe steht und sich durch eine geringe Dicke des Zelllagers und grosse Zartheit des Protoplasma der zelligen Elemente auszeichnet. Eine scheinbare Ausnahme von dieser Regel machen zwei mit geschichtetem Plattenepithel ausgekleidete Organe, welche ich zur Vervollständigung der Aufzählung noch zu nennen habe, die Scheide und der Scheidenvorhof.

Bockhart hat in 14 nicht mit Urethritis complicirten eitrigen Vaginalfluoren und nur zweimal bei eitrigen Cervicalcatarrhen Gonococcen gefunden, Welander im Secret des Uterus gar nicht und in der Scheide nur sehr selten (10 Mal gegenüber 79 Fällen von Harnröhrentripper). Ich habe seit mehr als drei Jahren meine Aufmerksamkeit auf diesen Punkt gerichtet und bin zu folgenden Resultaten gekommen: In der Scheide ist das Vorhandensein zahlreicher anderer Mikroorganismen insbesondere stäbchenartiger Gebilde neben dem Gonococcus die Regel. Das Verhältniss beider zu einander kann sich sehr verschieden gestalten. Es können die Tripperbacterien in der Ueberhand, und wie ich allerdings nur selten gesehen

habe, die Scheidenbacterien auf ein Minimum reducirt sein; dann fehlt nie ein reichlicher gonorrhoischer Ausfluss aus der Cervicalhöhle. Oder es werden neben den Scheidenbacterien nur spärliche Gonococcenexemplare und -häufchen wahrgenommen, dann ist auch die Cervicalblennorrhoe eine beschränkte. In beiden Fällen nehmen die Vaginalbacterien an Zahl um so mehr zu, je näher am Eingange das untersuchte Secret aufgefangen wurde. Das Verhalten der Gonococcen im Scheidensecret bietet nichts Besonderes dar, man trifft sowohl die bekannten Häufchen in den Zellen als auch freiliegende Einzelexemplare und kleinere Gruppen solcher. Der Nachweis gut characterisirter Gonococcenhaufen im oberen Theil der Scheide ohne gleichzeitig bestehender Cervicalblennorrhoe ist mir bei Erwachsenen nie gelungen. Dagegen habe ich neuerdings bei einem dreijährigen Mädchen, welches anfänglich nur an Urethralgonorrhoe litt, vom 10. Tage der Krankheit an im Eiter, den ich von der stark gerötheten, geschwellten und leicht blutenden Vaginalmucosa entnahm, reichlich Gonococcen gesehen. Ob der Cervix ergriffen war oder nicht, liess sich nicht entscheiden, doch schien es dem ganzen Verlauf des Processes nach nicht gerade wahrscheinlich. Ganz ähnlichen Verhältnissen erinnere ich mich früher bereits in einem Falle begegnet zu sein, wo drei Kinder einer Familie gleichzeitig von einer an Cervixgonorrhoe leidenden Magd inficirt worden waren.

In der Vulva finden sich Gonococcen mit zahlreichen anderen Spaltpilzarten gemischt bei Urethraltripper, Bartolinitis gonorrhoica oder gonococcenhaltigem Ausfluss aus der Scheide. Tripperbacterien für sich und ohne Concurrenz der genannten Affectionen werden nicht beobachtet und kann es demnach wohl kaum einem Zweifel unterliegen, dass jene immer nur von anderen Orten her in den Scheidenvorhof importirt werden, daselbst aber nicht ursprünglich und etwa gelegentlich einer gonorrhoischen Vulvitis zur Entwickelung gelangt sind. Die

Entzündungserscheinungen an der Vulva, welche man oft bei Frauen mit Gonorrhoe antreffen kann, sind nichts weiter als die Folge des reizenden, eitrigen Secretes, dessen macerirenden Einflüssen gerade die gedachte Schleimhautpartie am meisten ausgesetzt ist. Ein Analogon dazu ist die Balanoposthitis der Männer, welche zwar den Namen Eicheltripper führt und falls sie im Anschluss an eine Gonorrhoe entstanden ist, Gonococcen enthalten kann, bei der aber trotzdem gewiss Niemand mehr an einen ächt gonorrhoischen Process denkt.

Etwas anderes ist es mit dem Gonococcenbefund in der Vagina. Sind die Gonococcen in allen Fällen vom Cervix oder von der Urethra her in die Scheide gelangt oder gibt es eine wirkliche Vaginitis gonorrhoica, d. h. eine specifische Entzündung der Scheidenschleimhaut für sich, bei der die Neisser'schen Coccen eine Rolle spielen? Die Zusammenstellung der Resultate meiner, wenn auch nicht an einem sehr beträchtlichen Material, so doch mit möglichster Genauigkeit angestellten Untersuchungen des Vaginalsecretes spricht eher zu Gunsten der ersteren Ansicht, welche zudem noch durch eine ganze Reihe gewichtiger Gründe gestützt wird.

Später vorzuführende Untersuchungen über das Verhalten der Tripperbacterien im Gewebe der Mucosa haben mich gelehrt, dass dieselben nicht in die zusammenhängende Lage einer verhornenden Plattenepithelschicht eindringen; überall, wo Plattenepithel an Cylinderepithel stösst, schneidet die Pilzinvasion genau an der Grenze des Plattenepithels ab, dieses selbst bleibt vollständig unversehrt. Einzig allein dieser Umstand macht es erklärlich, warum sich die blennorrhoische Entzündung auf die Schleimhaut der Harnröhre, die Augenbindehaut u. s. w. beschränkt und nicht auch z. B. die Mundhöhle oder den unteren Theil der Nasenhöhle ergreift, wohin das Contagium gewiss schon gelegentlich übertragen wurde. Ich glaube nicht, dass sich die Schleimhaut der Vagina, welche ein relativ dickes Plattenepithel trägt und nur durch einen beständigen Macerations-

process feucht und weich erhalten wird, um der Luft ausgesetzt sofort trocken, hart und hornig zu werden, den Gonococcen gegenüber anders verhält.

Directe Einimpfungen, welche mit gonorrhoischem Eiter im Jahre 1880 auf der v. Rinecker'schen Klinik für Syphilis gemacht wurden, haben zu keinen Resultaten geführt; die Vaginalschleimhaut, bis zu 12 Stunden im Contact mit dem contagiösen Secret gelassen, entzündete sich nicht. Dasselbe Experiment wiederholt sich im natürlichen Verlaufe der Cervix- und Uterusblennorhoen unzählige Male und ist besonders lehrreich, wenn man Gelegenheit hat, frisch inficirte Fälle, wo also von einem Abgelaufensein des Scheidentrippers keine Rede sein kann, zu beobachten. Man sieht die Scheide beständig bespült und erfüllt mit Cervixeiter, der das Contagium der Gonorrhoe in reichlichstem Maasse enthält, ihre Wände sind wohl ab und zu etwas geröthet, vielleicht auch granulirt, allein sie bieten nie jenes Aussehen, wie man es bei wirklich blennorrhoisch inficirten Schleimhäuten trifft, und ihr direkt abgekratztes Secret enthält, wenn man nur den Cervixeiter durch einen Tampon vorher gut abgesperrt hat, keine Gonococcen. Zwei ca. 1 cm lange Schleimhautstückchen, welche ich aus einer Vagina excidirte, die in Folge eines frischen Cervicaltrippers die Coccen in sehr grosser Anzahl beherbergte, erwiesen sich bei der mikroscopischen Untersuchung mit vollständig intactem Plattenepithel überzogen. Dasselbe enthielt wohl Eiterzellen, aber keine Bacterien. Endlich verbietet auch die leichte Heilbarkeit acuter Scheidenentzündungen, die übrigens überhaupt nicht allzu häufig und jedenfalls sehr viel seltener zur Beobachtung gelangen als Cervicalblennorhoen, an eine wirklich gonorrhoische Schleimhautaffection zu denken. Diese lässt sich nicht wie die acute Vaginitis durch Reinigung und leichte Adstringentien in ein paar Tagen zum Ablauf bringen.

Nach all' dem muss ich für die Vagina Erwachsener das

Vorkommen eines wahren blennorrhoischen Infectionsprocesses in Abrede stellen und die Gegenwart der Tripperbacterien auf eine gleichzeitig vorhandene Urethritis oder Endometritis gonorrhoica zurückführen. In der Mehrzahl der Fälle ist es ein Cervixtripper, welcher das gonococcenhaltige Secret liefert. Dasselbe wird mehr weniger lange Zeit in der Vagina zurückgehalten, wobei unzweifelhaft noch eine weitere Vermehrung der Coccen, ähnlich wie im Trippereiter, welcher vor Verdunstung geschützt im Brütofen aufgestellt ist, vor sich gehen kann und es zur Entwickelung jener Coccenrasen auf den Plattenepithelien kommt, welche man im Vaginalsecret oft antrifft.

Bei jungen Mädchen scheinen die Verhältnisse anders zu liegen und kann ich nach dem, was ich gesehen habe, das Vorkommen einer gonorrhoischen Infection der Vagina nicht in Abrede stellen. Zur Erklärung lässt sich anführen, dass in den früheren Lebensjahren die Epithelauskleidung eine ungemein zarte ist, dass sich das Protoplasma der epithelialen Elemente noch in einem weichen Zustande befindet und diese sich insbesondere nicht längs der Oberfläche zu einer zusammenhängenden, lamellenartigen Decke, ähnlich der Hornschicht der Epidermis, vereinigt haben, wie man sie bei Erwachsenen regelmässig als äusserste Lage des Vaginalepithels vorfindet. Der leichte und rasche Verlauf, den die Affection auch bei Kindern nimmt, ist bemerkenswerth und, wie ich später zeigen werde, wesentlich durch das Verhalten des Epithels bedingt.

Anhang.

Diagnostische Bedeutung des Gonococcenbefundes.

Lassen wir für einmal die Frage, ob der Gonococcus der eigentliche Erreger der specifischen Schleimhautentzündung, der pathogene Microorganismus der Gonorrhoe ist, bei Seite und betrachten wir zunächst nur, welche Resultate die klinische

Beobachtung in Verein mit der mikroscopischen Untersuchung der Secrete und ferner Impfversuche mit gonococcenhaltigem und gonococcenfreiem Material ergeben haben, so stehen folgende Thatsachen, die für die diagnostische Bedeutung des Neisser'schen Coccus von Wichtigkeit sind, fest.

1. Die Diplococcengestalt, also die von Neisser hervorgehobene Semmelform ist für den Gonococcus nicht characteristisch, sondern es gibt noch andere pathogene und nicht pathogene Diplococcen, welche von den Tripperpilzen auch mit den besten Instrumenten dem Aussehen nach nur schwer und zum Theil gar nicht unterschieden werden können und sogar jene feineren Formeigenthümlichkeiten, wie die leichte Einziehung an den zugekehrten Flächen der beiden Hemisphären aufzuweisen haben.

Ebensowenig wie in der Form besitzen wir in der Grösse des Gonococcus ein brauchbares Kennzeichen, indem einestheils bei diesem selbst die Ausbildung beträchtlich schwankt, anderestheils andere Diplococcenarten ganz dieselben Grössenverhältnisse darbieten können.

Auch die Reaction auf Farbstoffe ist bei den meisten Diplococcenarten die nämliche wie beim ächten Gonococcus. Eine Ausnahme macht nur der gelbweisse Diplococcus, welcher nach der Gram'schen Methode mit Jodjodkalilösung behandelt, den Farbstoff festhält und sich dadurch vom Gonococcus wesentlich unterscheidet.

2. Dagegen sind die Tripperbacterien durch eine Fähigkeit ausgezeichnet, welche allen formähnlichen Arten abgeht; sie vermögen in das lebende Zellprotoplasma einzudringen, sich daselbst zu vermehren und jene rundlichen Anhäufungen um die Kerne zu bilden, wie sie sich bei anderen Diplococcen in dieser Weise niemals vorfinden. Solche Häufchen sind, wenn man wirklich Gonococcen vor sich hat, immer an-

zutreffen, wenn auch nicht in jedem Falle gleich zahlreich und manchmal so spärlich, dass man in einem oder zwei Präparaten längere Zeit nach ihnen suchen muss.

Wie bereits Eingangs erwähnt, hat E. Fränkel im eitrigen Vaginalsecret bei Kindern Diplococcen gefunden, welche ausser in der Form und Grösse auch in ihrem Verhalten zu den Zellen vollständig mit den Gonococcen übereinstimmten. Die gonorrhoische Natur der Erkrankung schloss Fränkel deswegen aus, weil sich eine Infection nicht nachweisen liess. Kroner hat gegenüber Tischendorf*), welcher die Fränkel'schen Fälle ebenfalls erwähnte, mit Recht bemerkt, dass solche Infectionen bei Kindern auf oft höchst unglaubliche Weise gesetzt werden können. Man wird dem um so eher beistimmen und den Verdacht, dass es sich um ächt gonorrhoische Vaginitiden gehandelt hat, um so berechtigter finden müssen, wenn man in Betracht zieht, dass Impfversuche, welche mit minimalen Mengen des Vaginalsecrets an der Conjunctiva von atrophischen Kindern mit lethaler Prognose ausgeführt wurden, Blennorrhoen mit characteristischen Gonococcen hervorriefen**). Dass Fränkel bei seinen Züchtungsversuchen keine Tripperbacterien, sondern den gelbweissen und noch einen anderen Diplococcus erhielt, beweist nichts, da Gonococcenreinculturen aus der Vagina überhaupt nicht gelingen, indem die Tripperbacterien von anderen Spaltpilzen alsbald überwuchert werden.

3. Vorausgesetzt, dass keine desinficirende Behandlung vorhergegangen ist, sind Gonococcen

*) Verhandl. der gyn. Section der 57. Versammlung deutscher Naturforscher und Aerzte. Arch. f. Gyn. XXV. S. 114.

**) Zu ganz ähnlichen Schlüssen bezüglich der F.'schen Befunde ist, wie ich aus einem Referate in der allgem. med. Centralztg. 1885. 24. ersehe, neuerdings Cséri gekommen. Auch Cs. hält die von F. gesehenen Coccen für identisch mit dem Neisser'schen und die Erkrankungen für wahre Blennorrhoen.

im Secret jeder gonorrhoischen Schleimhautentzündung nachweisbar.

Dieser Satz wurde bis jetzt von allen Beobachtern, welche sich mit genaueren Untersuchungen der in Frage stehenden Schleimhautsecretionen beschäftigten, bestätigt und ist keine einzige Beobachtung bekannt, in welcher bei wirklich gonorrhoischen Processen die Gonococcen vermisst worden wären. Die von Kroner*) berichteten Fälle von Blennorrhoea neonatorum mit nicht gonococcenhaltigem Secret tragen ihren Namen ganz mit Unrecht und sind nichts weiter als excessiv gesteigerte einfache Catarrhe, wie sie gerade bei Neugeborenen sich sehr leicht und häufig auf irgend welche nicht specifische Reize hin einzustellen pflegen. Mit dem Ausdruck Blennorrhoe bezeichnet man allgemein heute zu Tage Schleimhautentzündungen und in specie Entzündungen der Bindehaut, welche sich auf infectiöser Basis entwickeln und selbst ein Secret liefern, das sich wieder in ungezählten Generationen und mit ungeschwächter Kraft infectiös erweist. Dieses letztere und hauptsächlichste klinische Kriterium geht aber den Kroner'schen „Blennorrhoen mit nicht gonococcenhaltigem Secret" ab, wie ich mich an zwei Fällen kurz nacheinander zu überzeugen Gelegenheit hatte.

Beide Kinder erkrankten am 2. Tage post part., das eine einseitig, das andere beiderseitig und liess sich in ätiologischer Beziehung nur der Reiz, welchen die prophylaktische Einträufelung einer 1% Höllensteinlösung gesetzt hatte, beschuldigen. Eine der Mütter hatte ausserdem noch heimlicher Weise das ursprünglich nur leicht eiternde Auge ihres Säuglings mit in Milch getauchten Leinwandcompressen bedeckt, in beiden Fällen war das Lochialsecret gonococcenfrei und nicht infectiös. In Uebereinstimmung mit der Darsellung Kroner's kann ich nur

*) l. c.

versichern, dass das anfängliche Krankheitsbild bei beiden Kindern auf das allergenaueste dem acuten Stadium der gonorrhoischen Ophthalmie entsprach. Ganz dieselbe Schwellung der Lider und der Conjunctiva, die mit croupösen Gerinnseln bedeckt war, ganz dieselbe profuse, gelblichwässerige, leicht gerinnende Secretion fand sich hier wie dort, nur Gonococcen fehlten während der ganzen Dauer der Krankheit. War aber schon der weitere Verlauf, was auch Kroner für seine Beobachtungen angibt, beide Male ein ausserordentlich viel leichterer, als man dies selbst bei den raschest heilenden Blennorrhoen zu sehen bekommt, so wurde das eigentliche Wesen des Processes erst durch zwei Impfungen klar gelegt, welche mit relativ grossen Secretmengen nach einander an gesunden Bindehäuten Neugeborener ausgeführt wurden. Wie im Voraus zu erwarten gewesen war, blieben die Kinder gesund und bot ihre Conjunctiva nicht die geringste Spur einer Entzündung dar. Diese Erfahrungen liefern nur eine weitere Bestätigung des folgenden Satzes:

4. Gonococcenfreies Secret wirkt Schleimhäuten gegenüber nicht infectiös.

Begründet wurde diese Thatsache hauptsächlich durch die Impfversuche von Zweifel, welcher mit nicht gonococcenhaltigem Lochialsecret constant negative Resultate an der Conjunctiva der Neugeborenen erhielt. Diese Versuche sind von Welander in vielfach erweiterter und modificirter Weise an der männlichen Harnröhre wiederholt worden. Welander hat alle möglichen Arten von Secret, das jedoch immer sicher gonococcenfrei war, sonst aber eitrig oder jauchig sein konnte, in die Harnröhre injicirt, ohne den geringsten Effect an der Schleimhaut hervorzubringen. Ich selbst habe früher ähnliche Versuche machen können und 1) mit gonococcenfreiem Cervixsecret nach einer abgelaufenen Gonorrhoe, 2) mit gonococcen-

freiem Secret von einem chronischen Harnröhrentripper, 3) mit gonorrhoischem Secret, in welchem die Tripperbacterien zu Grunde gegangen waren (siehe unten pag. 140) nur negative Ergebnisse gehabt.

5. Gonococcenhaltiges Secret bewirkt an empfänglichen Schleimhäuten in minimer Quantität und mit absoluter Sicherheit die blennorrhoische Entzündung. Directe Impfversuche, welche dies beweisen, sind ebenfalls von Welander publicirt. In 3 Fällen genügte eine sehr kleine Menge gonococcenhaltigen Secretes, in die Harnröhre gebracht, um bereits nach zwei Tagen die Symptome des Trippers hervorzurufen. Ich selbst kenne einen Fall von Ueberimpfung gonococcenhaltigen Eiters, welcher an der v. Rinecker'schen Klinik ausgeführt wurde und mit gleicher Promptheit von Tripper gefolgt war.

Einen indirecten Beweis für die Richtigkeit des Satzes 5 kann man sich ferner durch Confrontationen zwischen inficirten und inficirenden Personen verschaffen. Am leichtesten lassen sich diese in Gebärhäusern bei den Müttern blennorrhoisch erkrankter Kinder anstellen. Ich habe bereits Gelegenheit gehabt, das constante Vorkommen der Gonococcen im Lochialsecret solcher Mütter zu betonen, Leopold und Wessel, auch Kroner berichten dasselbe.

Aus Vorstehendem erhellt, dass das Vorhandensein der Neisser'schen Gonococcen im Secret unter allen Umständen und mit aller Sicherheit sowohl den infectiösen Ursprung des Schleimhautleidens als auch die Infectiosität des gelieferten Secretes beweist und dass umgekehrt gonococcenfreies Secret, entstamme es woher immer, keine virulenten Eigenschaften besitzt. Es ist wohl kaum nöthig, auf die Tragweite dieser Thatsachen besonders hinzuweisen; Jeder, der die Verwirrung

kennt, welche bis vor der Neisser'schen Entdeckung bezüglich der Aetiologie und Diagnostik der virulenten Schleimhautaffectionen herrschte, wird ein Kriterium voll zu schätzen wissen, welches uns erlaubt, an von einander weit entfernt liegenden und unabhängigen Schleimhäuten abspielende Krankheitsprocesse als ätiologisch zusammengehörig unter eine Gruppe zu bringen, von gemeinsamen Gesichtspunkten aus zu betrachten und in zweifelhaften Fällen jeder Zeit ein bestimmt zutreffendes Urtheil über die Natur der Affection abzugeben.

Wie es tuberculöse Zerstörungen in den Lungen gibt, wo der Nachweis des Koch'schen Bacillus kaum mehr nöthig erscheint oder höchstens nur noch eine weitere Bestätigung des klinischen Befundes zu liefern vermag, gibt es auch gonorrhoische Erkrankungen, bei denen der ganze Sachverhalt ohne Weiteres und ohne Gonococcen klar ist. Hieher gehören vor Allem die acuten Harnröhrentripper beim Manne. Handelt es sich um veraltete, milchig-schleimige Ausflüsse aus der Urethra, wie sie oft nach virulenten Catarrhen zurückbleiben, so ist die Entscheidung, vor welche der Arzt oft gestellt wird, ob die Affection noch ansteckend wirkt oder nicht, ohne Zuhilfenahme des Mikroscopes bereits nicht mehr zu treffen, zumal noch nach einem Jahre gonococcenhaltige Ausflüsse constatirt worden sind, aber auch häufig genug einfache Catarrhe, welche auf Granulations- oder Geschwürsbildung der Schleimhaut in Folge einer längere Zeit vorausgegangenen und absolvirten Infection beruhen, vorkommen. In Anbetracht des intermittirenden Auftretens der Gonococcen kann ein sicheres Urtheil über die Virulenz des Secretes in solchen Fällen erst nach einer mehrmaligen, in grösseren Zwischenräumen ausgeführten Untersuchung gefällt werden.

Eine grössere Bedeutung gewinnt der Gonococcenbefund bereits bei den acuten Catarrhen der Conjunctiva, besonders bei Neugeborenen, wo die klinischen Symptome der virulenten

und einfachen Entzündung sich vollständig decken können, sodass einzig und allein das Vorhandensein resp. der Mangel der Tripperbacterien eine richtige Deutung gestattet.

Zweifellos sind es die catarrhalischen Affectionen der weiblichen Genitalien, bei denen die diagnostische Verwerthung des Gonococcus am meisten klärend zu wirken bestimmt ist. Ich habe bereits an anderer Stelle*) ausführlicher erörtern können, dass wir, abgesehen von ganz frischen Fällen mit von vornherein klarer Aetiologie, keinerlei Zeichen besitzen, um den Tripper des weiblichen Genitaltractus zu erkennen. Die Art und Menge des Ausflusses sind vollständig irrelevant, eine Urethralgonorrhoe braucht nicht immer vorhanden zu sein, kann für sich bestehen und pflegt, wenn sie ursprünglich da war, sehr bald und jedenfalls viel früher als die gonorrhoische Erkrankung des Genitalapparates zu verschwinden; die Entzündung der Bartolini'schen Drüsen begleitet den Tripper noch seltener als die Urethritis und muss zudem nach Welander's und meinen Untersuchungen nicht nothwendig virulenten Ursprungs sein; die lange als pathognomonisch angesehenen Papillome am Introitus vag. endlich können gar keinen diagnostischen Werth beanspruchen, da ihr Auftreten nach einfachem Fluor, besonders bei Schwangeren, sicher gestellt ist. Es bleibt somit nur die mikroscopische Untersuchung auf Tripperbacterien übrig, welche aber gerade am Secret des weiblichen Genitaltractus nicht mit der Leichtigkeit wie sonst auszuführen ist, weil einestheils eine grosse Menge anderer Mikroorganismen die Auffindung der Gonococcen erschwert und anderntheils formähnliche Arten zu Verwechselungen führen können.

Um den ersten Uebelstand zu vermeiden, thut man gut, das Secret möglichst direct dem erkrankten Theile der Schleimhaut zu entnehmen, und lässt den in der Vagina angesammelten

*) l. c. p. 328 und ff.

Eiter oder Schleim zunächst bei Seite; reines Cervial- resp. Uterussecret pflegt weit weniger mit anderen Spaltpilzarten verunreinigt zu sein.

Den Täuschungen, welche die in der Vagina und im Cervix vorkommenden Diplococcen hervorrufen können, entgeht man am leichtesten, wenn man sich an das schon von Neisser und Leistikow empfohlene sicherste Wahrzeichen des ächten Gonococcus, die Häufchenbildung hält und nur dann einen gonorrhoischen Catarrh annimmt, wenn man sich von dem Vorhandensein der characteristischen Coccengruppen in den Zellen überzeugt hat.

Ich erachte es demnach für durchaus nicht schwer und bei Benützung der oben angegebenen Methode für eine auch an einem grossen Material leicht durchführbare Sache, in jedem Falle etwaige ätiologische Zweifel über die Natur des Ausflusses durch die mikroscopische Untersuchung zu beseitigen. Solange die Secretion wirklich infectiös ist, wird sich dies an der Hand des Gonococcenbefundes nachweisen lassen. Hält man aber daran fest, mit der Bezeichnung „Gonorrhoe" nur Schleimhautaffectionen zu bedenken, die ein virulentes Secret liefern, so gibt es eine „latente" Gonorrhoe nur für den, der sich der mikroscopischen Secretuntersuchung nicht bedient. Die im Anschluss an die Gonorrhoe beim Weibe auftretenden entzündlichen Processe an den Ovarien, im Beckenzellgewebe und am Beckenperitoneum als „latente Gonorrhoe" zu bezeichnen, war kein glücklicher Griff von Noeggerath. Es sind dies Folgen der Gonorrhoe, welche viel besser bei ihrem richtigen Namen genannt werden und nach Ablauf der ursprünglichen, infectiösen Schleimhautaffection noch lange Zeit bestehen können. Dass der Nachweis des Gonococcus unter solchen Umständen in vielen Fällen nicht mehr gelingt, liegt in der Natur der Sache und kann die diagnostische Bedeutung des Gonococcus in keiner Weise beeinträchtigen.

III. Verhalten im Gewebe.

Die Untersuchungen Bockhart's über das Verhalten der Gonococcen innerhalb der erkrankten Schleimhaut sind ausgeführt an der Harnröhre eines Paralytikers, welcher 10 Tage nach der Infection im acuten Stadium des Trippers starb. Die Wichtigkeit, welche diese Beobachtungen für die Pathologie der gonorrhoischen Entzündung gewonnen haben, nöthigt mich, etwas genauer auf sie einzugehen.

Bockhart fand im ganzen entzündeten Theil der Urethra bis zur Pars prostatica hinauf das bindegewebliche Balkennetz des Corpus cavernos. urethr., besonders stark aber die Mucosa und das submucöse Gewebe mit weissen Blutzellen infiltrirt, von denen ungefähr die Hälfte Gonococcen enthielt und zwar lagen diese nur in den Kernen der Zellen, nicht im Zellleib. Die coccenhaltigen Wanderzellen waren nicht gleichmässig über das ganze Gewebe des Schwellkörpers der Harnröhre vertheilt; am wenigsten reichlich fanden sie sich im Balkenwerk und in den Bluträumen des an die Albuginea stossenden Theils des Corpus cavernos.; zahlreicher schon traten sie auf in der Uebergangszone zwischen cavernösem und submucösem Gewebe; in der Submucosa und Mucosa, wo die Lymphgefässe der Urethra verlaufen, lagen sie am dichtesten gedrängt beisammen, zwischen den Epithelzellen der Schleimhaut waren sie nicht eben zahlreich, doch sah man nicht wenige, die offenbar im Begriff gewesen waren, gegen das Harnröhrenlumen zu auszuwandern. Das Epithellager selbst erschien gequollen und an vielen Stellen zerklüftet, war jedoch, wie auch die Abbildungen Bockhart's erkennen lassen, in zusammenhängender Schicht vorhanden; seine Zellen enthielten an keiner Stelle der Harnröhre Gonococcen. Im Naviculartheil der Urethra waren auch die Lymphgefässe und Gewebsspalten der Mucosa mit Gonococcen thrombosirt

und konnte schliesslich noch eine Art grosser, frei im Gewebe liegender Zellen wahrgenommen werden, deren Leiber und Kerne sich ebenfalls mit Gonococcen vollgepfropft erwiesen. Einzelne derselben waren geborsten und hatten ihren Inhalt frei in das umgebende Gewebe austreten lassen.

Nach diesen Befunden erklärte sich also der gonorrhoische Infectionsprocess in der Weise, dass die pathogenen Organismen durch die Epitheldecke hindurch in die Lymphgefässe und Bindegewebsspalten der Schleimhaut einwandern, daselbst sich intensiv vermehren, durch ihr Wachsthum eine lebhafte Entzündung und Infiltration mit weissen Blutzellen hervorrufen, von diesen aufgenommen und wieder an die Oberfläche transportirt werden, wo sie als die bekannten Häufchen im Eiter erscheinen. Da auch im Lumen der Blutgefässe coccenhaltige Zellen vorhanden waren, musste man annehmen, dass die Mikroorganismen auch in den Kreislauf gelangen und, insoweit sie nicht vernichtet werden und auf Prädilectionsstellen (Endocard, Synovialmembranen der Gelenke) haften bleiben, daselbst die bekannten specifischen Entzündungen hervorzurufen im Stande sind.

Wie bereits oben erwähnt, ist den Bockhart'schen Untersuchungsresultaten sehr bald Arning entgegengetreten, welcher — allerdings ohne über eigene Beobachtungen an Gewebsschnitten blennorrhoischer Schleimhäute zu verfügen — insbesondere das Eingelagertsein der Gonococcen in die Kerne, wie es Bockhart für die Mehrzahl der Zellen beschrieben hatte, leugnete und auch die grossen coccenerfüllten Zellen als Mastzellen deuten zu müssen glaubte. Hiemit aber war die ganze Bockhart'sche Arbeit in ihren Grundfesten angegriffen und war es von der Imputation eines derartigen Irrthums nur ein Schritt weiter, wenn Welander auch die beweisende Kraft der von Bockhart ausgeführten Reincultureinimpfung in Zweifel zog. Welander hatte

ferner Gelegenheit, Secret zu untersuchen, welches am Tage nach der (jedenfalls künstlich herbeigeführten) Infection mittelst Abkratzens aus der Harnröhre gewonnen war. Er fand unter den Eiterzellen eine grosse Menge Epithelien, welche die Gonococcen in dicht gedrängten Massen enthielten, während die Anzahl der in den Eiterzellen enthaltenen Tripperbacterien eine sehr geringe war. Da es höchst unwahrscheinlich ist, dass die Coccen anfänglich das Epithellager durchsetzen, von der Mucosa aus durch Vermittelung der Eiterzellen wieder an die Oberfläche gelangen und sich erst dann im Epithel verbreiten, vielmehr fast sicher angenommen werden darf, dass die in den Epithelzellen vorhandenen Gonococcen sich daselbst ursprünglich und direkt entwickelten, hält Welander auch die Bockhart'sche Hypothese, nach der die Gonococcenwucherung erst nach der Durchwanderung der Pilze durch die Epitheldecke in den Lymphgefässen der Mucosa beginnt, für irrthümlich.

Es wird sich mir am Schlusse dieses Abschnittes Gelegenheit bieten, auf die angeführten Streitfragen zurückzukommen, soviel aber kann sogleich hier gesagt werden, dass der Natur der Sache nach der ganze Bockhart'sche Fall eine eigenthümliche Stellung für sich beansprucht und nicht mit den alltäglichen Urethritiden in eine Linie gestellt werden darf. Im Gegensatz zu diesen war dort die Menge der in die Harnröhre injicirten Coccen eine ganz colossale und musste dementsprechend auch ihre Ausbreitung im Gewebe anders ausfallen, als dies im Laufe der gewöhnlichen Gonorrhoe zu geschehen pflegt.

Meine eigenen Untersuchungen sind sämmtlich an der Bindehaut des Auges angestellt, welche mir gerade für das Studium der Tripperbacterien verschiedene, nicht zu unterschätzende Vortheile zu bieten scheint. In erster Linie ist die Conjunctiva leicht wie keine andere der für das gonorrhoische Contagium empfänglichen Schleimhäute der Be-

sichtigung zugänglich und gestattet es, sich jeder Zeit direct von dem Stande der Entzündung zu überzeugen. Diese selbst befindet sich, da die Verbreitung der Infection durch den ganzen Conjunctivalsack hin so gut wie gleichzeitig vor sich geht, an allen Stellen so ziemlich in dem nämlichen Stadium ihres Ablaufes, ein Umstand, welcher die Resultate der Untersuchung einer Schleimhautstelle unter gehöriger Berücksichtigung der specielleren anatomischen Verhältnisse auf die ganze Mucosafläche zu übertragen erlaubt. An allen anderen Schleimhäuten pflegt die contagiöse Entzündung von dem ursprünglich ergriffenen Orte aus allmählich fortzuschreiten, weshalb man über die Dauer des Processes an einer bestimmten Stelle nie zuverlässige Anhaltspunkte hat und es beispielsweise passiren kann, dass man aus der Cervicalhöhle Stückchen der Mucosa excidirt, welche trotz eines frischen, eitrigen und reichlich gonococcenhaltigen Ausflusses über das Verhalten der Mikroorganismen gar keinen Aufschluss geben, da sie, bereits im Reparationsstadium begriffen, mit einer neuen Epithelschicht versehen sind und von Gonococcen keine Spur mehr wahrnehmen lassen. Schliesslich sind Partikelchen der Conjunctiva auch leichter als solche von anderen blennorrhoisch entzündeten Schleimhäuten zu haben. Ohne den geringsten momentanen oder späteren Nachtheil können 2—3 mm lange Streifchen der Mucosa aus der Uebergangsfalte mit einer feinen Scheere entnommen werden und genügen für ihren Zweck vollständig.

So bin ich nach dreijährigem Sammeln und durch die Güte mehrerer Collegen in den Besitz von 26 Präparaten gekommen, welche sich dem Stadium der Erkrankung nach in die sogleich folgende Reihe bringen lassen. Die daselbst angegebene Infectionszeit konnte in sämmtlichen Fällen mit ziemlicher Genauigkeit festgestellt werden. Ein Irrthum von 12 oder 24 Stunden wäre nur in den allerersten Tagen der Er-

krankung von Belang und gerade da stehen mir die sichersten Daten zu Gebote. In den späteren Zeiten ändert sich der jeweilige Stand der Schleimhautaffection nicht mehr so rasch, dass viel auf eine Differenz von ein oder sogar zwei Tagen ankäme.

1. Conjunctivalsack sammt Bulbus eines frühgeborenen (7. Monat) Kindes, welches 36 Stunden post part. starb und bei dem die Blennorrhoe gelegentlich einer klinischen Demonstration zufällig entdeckt wurde. Die Infection war hier aller Wahrscheinlichkeit nach während der Geburt von dem Cervicalsecret der Mutter aus zu Stande gekommen, welches die Gonococcen in grossen Mengen enthielt.

2. Conjunctivalsack sammt Bulbus eines Drillingskindes, das am 3. Tage post partum an Lebensschwäche starb. Die Infection musste während oder kurz nach der Geburt stattgefunden haben, da schon 24 Stunden später die Erscheinungen der Blennorrhoe manifest waren. Die Mutter litt an Cervixtripper.

3. 3 mm langes Stückchen aus der unteren Uebergangsfalte des rechten Auges eines Kindes, das während der Geburt von der Mutter inficirt worden war. Bereits am 2. Tage post. part. war die Blennorrhoe ausgesprochen, die Excision fand statt am 3. Tage p. p.

4. 2 mm langes Stückchen aus der unteren Uebergangsfalte des linken Auges, excidirt am 4. Tage nach dem allerersten Auftreten der Erscheinungen. Die Infection war auf der Klinik erst während des Wochenbettes zu Stande gekommen. Die Mutter hatte einen sehr reichlich mit Gonococcen versehenen Lochialfluss. Ich kann im Anschluss an diesen Fall, deren ähnliche im Verlaufe der Aufzählung noch mehrmals vorkommen, nicht umhin darauf hinzuweisen, dass, seitdem an der Würzburger geburtshülflichen Klinik die Credé'schen Höllensteineinträufelungen gemacht werden, zwar

blennorrhoische Infectionen während oder kurz nach der Geburt nicht mehr beobachtet werden, dagegen sog. Spätinfectionen innerhalb der ersten 8 Wochenbettstage entschieden häufiger geworden sind. Die meisten Neugeborenen bekommen nach der Höllensteinbehandlung eine leichte Conjunctivitis mit eitrig-schleimiger Secretion, was für die Mütter eine Veranlassung ist, an den Augen ihrer Kinder herum zu manipuliren und dabei noch nachträglich das gonorrhoische Contagium, welches an den lochienbeschmutzten Fingern haftet, in die Conjunctiva einzuimpfen. Ein ähnliches ätiologisches Verhältniss hat Hirschberg bezüglich der gonorrhoischen Bindehautentzündung der Kinder in den ersten Lebensjahren betont, welche mit Vaginaltripper behaftet sind, aus irgend einer Ursache eine nicht infectiöse Conjunctivitis acquirirt haben und deshalb öfters an den Augen reiben, wobei die Uebertragung von der Vagina in die Conjunctiva vor sich geht.

5. 2 mm langes Stückchen aus der unteren Uebergangsfalte des rechten Auges eines Neugeborenen, welches 6 Tage nach der Infection, 5 Tage nach dem Auftreten der ersten Symptome excidirt wurde. Die Ansteckung war im Verlaufe des Wochenbettes vom stark gonococcenhaltigen Lochialsecret der Mutter zu Stande gekommen.

6. 3 mm langes Stückchen aus der Uebergangsfalte des unteren Lides des linken Auges eines Neugeborenen, excidirt 5 Tage nach dem ersten Auftreten der Entzündungserscheinungen. Infectionsquelle Lochien der Mutter, welche die Tripperbacterien in grossen Massen enthielten.

7. 2 mm langes Stückchen aus der unteren Uebergangsfalte des rechten Auges eines Neugeborenen, excidirt am 6. Tage nach Beginn der Blennorrhoe. Die Ansteckung war während der Geburt von dem Cervixtripper der Mutter aus erfolgt, die Credé'sche Prophylaxe unterlassen worden.

8. Conjunctiva mit Bulbus des zweiten Drillingskindes, welches wie sein Bruder während oder kurz nach der Geburt von dem Cervixtripper der Mutter her inficirt worden war und bereits am nächsten Tage deutlich ausgeprägte blennorrhoische Erscheinungen am rechten Auge darbot. Das Kind starb im acuten Stadium der Blennorrhoe an Lebensschwäche, 8. Tage post part. Der dritte Drillingsbruder war frei ausgegangen, Höllensteineinträufelungen waren nach der Geburt bei keinem der Drillinge gemacht worden.

9. 2 mm langes Stückchen aus der oberen Uebergangsfalte des rechten Auges eines Neugeborenen, excidirt 7 Tage nach manifest gewordener Blennorrhoe. Infectionsquelle: Lochien der Mutter.

10. 2 mm langes Stückchen aus der oberen Uebergangsfalte des rechten Auges eines Neugeborenen, excidirt am 8. Tage nach dem ersten Auftreten der Erscheinungen. Infectionsquelle: Blennorrhoe des linken Auges.

11. 3 mm langes Stückchen aus der unteren Uebergangsfalte des rechten Auges eines Neugeborenen, excidirt am 9. Tage nach Beginn der Blennorrhoe. Spätinfection vom Lochialsecret der Mutter.

12. 2 mm langes Stückchen aus der unteren Uebergangsfalte des linken Auges eines Neugeborenen, excidirt am 9. Tage der Erkrankung, welche durch Infection vom Lochialsecret der Mutter aus zu Stande gekommen war.

13. 2 mm langes Stückchen aus der oberen Uebergangsfalte des rechten Auges eines Neugeborenen, excidirt am 10. Tage nach dem Auftreten der ersten Symptome. Die Infection war während der Geburt vom Cervixtripper der Mutter aus erfolgt, die Credé'sche Prophylaxe nicht in Anwendung gezogen worden.

14. 2 mm langes Stückchen aus der unteren Uebergangsfalte des linken Auges eines Neugeborenen, excidirt am

11. Tage nach Beginn der Erkrankung. Infectionsquelle Lochien der Mutter, welche die Gonococcen ungemein reichlich enthielten.

15. 2 mm langes Stückchen aus der unteren Uebergangsfalte des rechten Auges eines Neugeborenen, excidirt am 11. Tage nach dem Auftreten der ersten blennorrhoischen Erscheinungen. Die Infection war durch Uebertragung vom anderen Auge aus geschehen.

16. 2 mm langes Stückchen aus der unteren Uebergangsfalte des rechten Auges eines Neugeborenen, excidirt am 11. Tage nach Beginn der Blennorrhoe. Infection vom linken Auge.

17. 3 mm langes Stückchen, excidirt aus der unteren Uebergangsfalte des rechten Auges eines Neugeborenen, excidirt am 12. Tage nach dem Auftreten der ersten Entzündungserscheinungen. Infectionsquelle: Cervixtripper der Mutter.

18. 2 mm langes Stückchen aus der unteren Uebergangsfalte des linken Auges eines Neugeborenen, excidirt am 12. Tage nach Beginn der Erkrankung. Die Infection geschah wahrscheinlich bereits während der Geburt, die Lochien der Mutter waren am 3. Tage des Puerperium sehr gonococcenreich.

19. 2 mm grosses Stückchen aus der unteren Uebergangfalte des linken Auges eines Neugeborenen, excidirt am 13. Tage der Erkrankung. Infectionsquelle: Lochien der Mutter.

20. 4 mm langes und 3 mm breites, ovales Stückchen aus der unteren Uebergangsfalte des Auges eines Erwachsenen, excidirt 14 Tage nach Beginn der Erkrankung. Die Infection der Bindehaut war von einem floriden Harnröhrentripper aus zu Stande gekommen.

21. 3 mm langes Stückchen aus der oberen Uebergangsfalte des linken Auges eines Neugeborenen, excidirt am 14. Tage nach dem Auftreten der ersten Symptome. Infectionsquelle: Lochialfluss der Mutter.

22. 3 mm langes Stückchen aus der unteren Uebergangsfalte des linken Auges eines Neugeborenen, excidirt am 16. Tage nach Beginn der Erkrankung. Infectionsquelle: rechtes Auge.

23. 3 mm langes Stückchen aus der unteren Uebergangsfalte des (?) Auges eines Neugeborenen, excidirt am 18. Tage nach dem Auftreten der Blennorrhoe. Infectionsquelle: Cervixtripper der Mutter.

24. 2 mm langes Stückchen aus der Uebergangsfalte des rechten unteren Lides eines Neugeborenen, excidirt am 23. Tage nach Beginn der Blennorrhoe. Infectionsquelle: linkes Auge.

25. 2 mm langes Stückchen aus der oberen Uebergangsfalte eines Neugeborenen, excidirt am 25. Tage nach dem Auftreten der Erkrankung. Spätinfection während des Aufenthaltes im Gebärhaus vom gonococcenhaltigen Lochialsecret der Mutter aus.

26. 2 mm langes Stückchen aus der unteren Uebergangsfalte des linken Auges eines Neugeborenen, excidirt am 32. Tage nach Beginn der Blennorrhoe. Infectionsquelle: Cervixtripper der Mutter.

Sämmtliche Präparate wurden sofort nach der Herausnahme in absoluten Alcohol gebracht, nach der Härtung in Paraffin eingeschmolzen und zum grössten Theil in Serienschnitte zerlegt. Da es mir hauptsächlich auf das Studium des Gonococcus ankam, habe ich bei meinen Untersuchungen meistens nur die in der Bacteriologie gebräuchlichen Tinctionsmethoden in Anwendung gezogen und mich nur da, wo es sich um die Feststellung zweifelhaft erscheinender Gewebsveränderungen handelte, auch noch anderer Reagentien bedient.

Von den basischen Anilinfarbstoffen sind für die Tinction der Gonococcen in Gewebspräparaten nur die am stärksten färbenden brauchbar, schon Fuchsin, mehr noch Methylenblau, Bismarkbraun u. s. w. lassen vollständig im Stich. Aber auch

bei Benützung der violetten Farbbasen bedarf es besonderer Vorsichtsmassregeln, um gute Bilder zu bekommen. So lange ich nur wässrige Lösungen von Methyl- oder Gentianaviolett verwandte, fiel die Tinction der Gonococcen so schwach und so inconstant aus, dass ich oft das Vorhandensein der Pilze in Präparaten übersah, wo ich sie später gut nachweisen konnte. Am sichersten und leichtesten erhält man Schnitte, in denen die Gonococcen gut gefärbt und distinkt sichtbar sind, mittelst starker Lösungen von Methylviolett in Toluidin- oder Anilinwasser, welche man sich am besten vor der Anwendung immer wieder frisch herstellt, indem man von einer concentrirten alcohol. Methylviolettlösung einige Tropfen in ein Uhrschälchen mit Toluidinwasser gibt. Es genügt, wenn die Schnitte eine halbe Stunde lang in der Farbstofflösung gelegen haben, nach längerem Verweilen sind die Resultate nicht besser und gelingt die Entfärbung schwerer. Und gerade darauf kommt bei der Herstellung eines Gonococcenschnittpräparates Alles an. Da, wie bereits oben angegeben, die Gonococcen den Farbstoff auch unter den günstigsten Umständen, nach der Ueberfärbung in Anilin- oder Toluidinwasser, nur wenig besser festhalten als die Kerne, handelt es sich darum bei der Entfärbung in Alcohol genau den Zeitpunkt zu erfassen, wo die Coccen noch vollständig tingirt, die Kerne aber bereits um eine Nuance heller geworden sind. In einem dermassen gelungenen Präparat müssen die Gonococcen zwischen den hellvioletten Kerntheilen tiefdunkelblau hervortreten und alle ihre deutlich erkennbare Semmelform besitzen, womit dann natürlich auch eine Verwechselung mit Mastzellen u. dgl. absolut ausgeschlossen ist. Bricht man die Einwirkung des Alcohol zu früh ab, so werden die Coccen unter den dunklen Kernmassen und in dem noch tingirten Protoplasma nur schwer unterschieden, entfärbt man zu lange, so geben auch die Trippercoccen ihren Farbstoff ab und sind nur mehr mit vieler Mühe als blasse Körner zu

finden oder werden ganz unsichtbar. Zusatz von Essigsäure zum Alcohol ist zu vermeiden, weil danach die Coccen den Farbstoff viel leichter verlieren; die Entfärbung in Kali acetic. gab mir nur schlechte Resultate, auch die Gram'sche Methode ist aus den früher angegebenen Gründen nicht anwendbar. Schliesst man die Schnitte nach nur kurzer Aufhellung in Nelkenöl, welches den Coccen die Farbe ebenfalls leicht entzieht, in erhitzten Canadabalsam, der jedoch kein Chloroform enthalten darf, ein, so bleiben sie viele Monate lang unverändert, wenigstens habe ich bis jetzt an ein Jahr alten Präparaten ein Abblassen der Gonococcenhaufen noch nicht wahrnehmen können.

Ich lasse nun die genauere Beschreibung des mikroscopischen Befundes der Präparate folgen:

1. Erster Tag der Erkrankung. Präp. Nr. 1.

Die Lider des rechten Auges sind ödematös, die Bindehaut ist stark geschwellt, dunkel geröthet und mit fibrinösen Gerinnseln bedeckt. Das Secret ist dünnflüssig, von gelblicher Farbe, mit Eiterflocken durchsetzt und gerinnt rasch.

Es enthält sehr reichlich Eiterzellen und Gerinnungsfasern, aber nur wenige Epithelien. Gonococcen finden sich in grosser Anzahl, sowohl einzeln und in Häufchen freiliegend, als auch in das Protoplasma der Eiterzellen eingeschlossen, deren einzelne mit Coccen vollständig vollgepfropft sind.

Der Conjunctivalsack mitsammt der Cornea wird zur Hälfte in sagittale, zur Hälfte in horizontale Streifen von 4 mm Breite getheilt und jeder derselben in feinste Schnitte zerlegt.

Es zeigt sich das subepitheliale Gewebe der Lider und der Uebergangsfalte mit mehrkernigen Rundzellen durchsetzt und von stark erweiterten Gefässen durchzogen. Die Infiltration ist am dichtesten in dem direkt unter dem Epithelsaum liegenden Theil der Tunica propria und nimmt gegen die Tiefe zu sehr rasch ab, so dass das Gewebe ca. 1,5 mm unterhalb der Oberfläche bereits den Eindruck des Normalen macht.

Das Epithellager ist an den Lidflächen der Schleimhaut bis auf eine einfache Lage rundlich-platter Zellen abgestossen, an der Uebergangsfalte dagegen noch vollständig erhalten. Es überzieht daselbst in ununterbrochener Schicht die Erheb-

ungen der bindegeweblichen Basis und kleidet deren Rinnen und Furchen aus. Die Anordnung der Zellen ist aber bereits keine regelmässige mehr, sondern sie erscheinen vielfach durcheinandergeworfen und auseinandergedrängt, zwischen ihnen sieht man zahlreiche in Auswanderung begriffene Eiterzellen.

Die Conjunctiva bulbi ist nur mässig infiltrirt, ihr Epithelsaum ohne Veränderung, die Cornea ist allerseits intact.

Innerhalb der Schleimhaut selbst ist von Mikroorganismen keine Spur nachzuweisen. Gonococcen finden sich nur in den der Oberfläche anhaftenden Gerinnseln. Diese überziehen grosse Strecken des Epithels und enthalten in sich eingeschlossen viele Rundzellen, von denen einige mit Gonococcen erfüllt sind, daneben trifft man auch freie Gonococcenexemplare und Gruppen solcher. Die Coccen liegen an manchen Stellen den Epithelzellen dicht an, sind an anderen auch bereits von einem Häufchen aus zwischen zwei der äussersten Epithelien eingedrungen oder haben sich am Grunde einer Epitheleinstülpung in Gestalt einer kleinen Gruppe angesiedelt. Gonococcenhaltige Eiterzellen im Epithel oder das Eindringen solcher in das Epithellager habe ich nirgends gesehen, es lagen vielmehr die Coccen immer frei zwischen dem Protoplasma der Epithelzellen (cf. Fig. 2 a, b).

2. Zweiter Tag der Erkrankung. Praep. Nr. 2 und 3.

1. Beide Lider des rechten Auges sind hoch geschwollen und hart; die Conjunctiva ist stark geröthet, geschwellt und mit fibrinösem Exsudate bedeckt. Dieselbe secernirt in reichlichen Mengen ein gelbliches, wässeriges, mit spärlichen Eiterflocken gemischtes Fluidum, das an der Luft rasch gerinnt und mikroscopisch aus Eiterzellen, Fibrinfasern und Epithelien besteht, welche letztere oft noch in ganzen Schollen aneinanderhaften. Gonococcenerfüllte Eiterzellen werden relativ spärlich angetroffen, dagegen liegen grosse Rasen von Coccen in den Fibringerinnseln und auf den Epithelien. Die Anzahl der Gonococcen ist eine ausserordentlich bedeutende, so dass an vielen Stellen das Präparat wie übersäet erscheint.

Der ganze Bindehautsack mitsammt der Cornea wird wie bei Präparat 1 zerlegt und geschnitten.

Als allen Theilen der Schleimhaut gemeinsamer Befund ergibt sich eine Rundzelleninfiltration des bindegeweblichen Theiles. Ziemlich dicht gelagert sind die mehrkernigen Wanderzellen unterhalb des Epithelsaumes, wo sich auch die Capillaren am stärksten erweitert finden. Vielfach sieht man daselbst kleine Hämorrhagien, welche das Epithel abgehoben haben. Weiter nach abwärts folgt, besonders an den Lidflächen gut ausgeprägt, eine relativ zellen- und gefässarme Schicht, an die sich wiederum eine stärker mit Zellen durchsetzte und von grösseren Gefässen durchzogene Bindegewebslage schliesst. Gegen die Lidkante zu, sowie am Limbus corneae nimmt die zellige Infiltration ab, die Hornhaut selbst ist ganz frei davon.

Die interessantesten Veränderungen bietet die Epithelauskleidung der Bindehaut dar. Dieselbe befindet sich in einem verschieden weit fortgeschrittenen Zustande der Zerklüftung, Ablösung und Infiltration mit Eiterzellen. Am unteren Lid und an der Uebergangsfalte ist der Epithelsaum stellenweise auf eine einzige Schicht unregelmässig geformter Elemente reducirt, welche hie und da ebenfalls noch aussetzt, so dass das subepitheliale Gewebe vollständig blossliegt. Wo noch eine Schichtung der Epithelzellen wahrzunehmen ist, sind dieselben unregelmässig durcheinander gelagert, in ihrer gegenseitigen Verbindung gelockert und gegen den freien Rand hin zerklüftet. Zahlreiche Eiterzellen drängen sich überall zwischen sie und tragen zur Lockerung das ihrige bei, indem sie die Zellen auseinander drängen und nach der Durchwanderung rundliche Lücken zurücklassen. Die unterste Zelllage des Epithels verläuft nicht eben, sondern bildet spitzige, gegen die Tiefe gerichtete Fortsätze, welche besonders ausgeprägt am oberen Lid angetroffen werden, wo übrigens das Epithellager noch relativ am besten erhalten ist. Dem Epithel liegt streckenweise eine mehr weniger dicke Schicht fein granulirter, geronnener Substanz auf, die viele Eiterzellen enthält. Bereits einige

Millimeter vom Cornealrand entfernt, gewinnt der Epithelsaum wieder ein regelmässiges Aussehen und eine glatte Oberfläche, welche durch das exacte Uebereinandergreifen platter Zellen mit länglichen Kernen zu Stande kommt. Der Ueberzug der Cornea ist gleichfalls ohne jede Veränderung und in seiner Continuität intact.

Die ganze, in ihrem Zusammenhang auf das eingreifendste gestörte Epithelauskleidung der Bindehaut ist nun der Sitz einer Pilzinvasion, wie man sie characteristischer ausgebildet und fulminanter wohl nur selten zu sehen bekommt. An denjenigen Stellen, wo die Epithelschicht noch ihre ursprüngliche Dicke besitzt, erkennt man, wie die Gonococcen von den anhaftenden Gerinnseln aus auf die oberste Zelllage weitergewuchert sind; sie dringen theils in die Spalten zwischen den Zellen ein, theils vermehren sie sich auf der Oberfläche der Epithelien zu jenen grossen Rasen, welche man gelegentlich auch im Secret der ersten Tage antrifft. Der weitere Weg für die vordringenden Mikrococcen führt nun zwischen den Epithelien, d. h. innerhalb der Kittsubstanz, welche die Zellkörper verbindet, in die Tiefe (Fig. 3). In langen Reihen hinter einander liegend, sieht man allerorts die Gonococcen das Epithellager durchsetzen, wo eine Lücke oder ein breiterer Spalt zwischen den Zellen vorhanden ist, kommt es zur Bildung eines kleinen Häufchens oder eines himbeerartigen Coccenklumpens, bis endlich von diesen Etapen aus das subepitheliale Bindegewebe erreicht ist. Daselbst werden die Tripperbacterien frei in die faserige Grundsubstanz eingebettet und bis zu 50 μ von der Epithelbasis entfernt gefunden; meistens sind sie zu Häufchen von der Grösse einer Eiterzelle vereinigt, von einem Zusammenhang mit den Lymphgefässbahnen ist in ihrer Anordnung nichts wahrzunehmen; ebenso wenig werden sie regelmässig innerhalb der zahlreich vorhandenen Eiterzellen getroffen. Nur einige Male konnte ich mich überzeugen, dass Coccen-

klumpen in der Protoplasmasubstanz von Zellen lagen und zwar nahmen sie die Stelle des Kernes ein, welcher selbst nicht mehr sichtbar war. In der Wand der oberflächlich gelegenen Capillarschlingen habe ich die Anwesenheit der Coccen mehrmals nachweisen können. Sie lagen da im Protoplasma der geschwollenen und gegen das Lumen vorgebauchten Endothelzellen neben dem Kerne. Im Querschnitt eines Capillargefässes sah ich ein Mal eine gonococcenhaltige Eiterzelle.

Was die Verbreitung der Mikroorganismen anlangt, so sind dieselben am reichlichsten da vorhanden, wo das Epithellager noch am mächtigsten ist; wo dagegen die Epitheldecke bereits auseinandergerissen, abgehoben oder zerstört ist, werden sie nur sehr spärlich in den allerobersten Schichten des Bindegewebes angetroffen. In der Umgebung der Hornhaut und ebenso gegen die Lidränder zu, wo der epitheliale Ueberzug den Character des Plattenepithels anzunehmen beginnt, hört die Ansiedelung und Einwanderung der Gonococcen vollständig auf.

2. Die Lider des rechten Auges sind hochgeschwellt, die Bindehaut ist stark hyperämisch und gewulstet, mit einem weissgrauen Belag bedeckt. Ihr Secret ist wässrig, gelb, mit Eiterflocken gemischt und gerinnt sofort beim Oeffnen des Auges zu gallertigen, durchsichtigen Membranen. Dieselben bestehen aus Eiterzellen, die durch eine feingranulirte Gerinnungsmasse und Fibrinfasern zusammengehalten werden. Das Secret enthält nur wenig Epithelien, die Gonococcen sind spärlich und liegen theils frei, theils in die weissen Blutkörperchen eingebettet.

Das excidirte Schleimhautstückchen wird in sagittale Schnitte zerlegt.

Dieselben reichen mit ihrem untersten Theile in die noch nicht von der Entzündung ergriffene Gewebspartie, welche den Character einer welligen, von spärlichen Spindelzellen durchsetzten Bindesubstanz darbietet. Die Entzündungserscheinungen beginnen erst ca. 1,2 mm unterhalb des Epithels, wo die Gefässe anfangen, zahlreicher und weiter zu werden und eine massenhafte Infiltration mit Rundzellen anhebt, welche nach

aufwärts immer mehr zunimmt, so dass im subepithelialen Gewebe Zelle an Zelle liegt und von einer eigentlichen Grundsubstanz nur wenig mehr sichtbar ist.

Der Epithelsaum ist überall vorhanden und an vielen Stellen noch bis 57 μ dick; zahlreiche weisse Blutkörperchen sind zwischen die Zellen eingedrungen, haben die regelmässige Anordnung derselben gestört, sie auseinander gedrängt und bilden oft förmliche Nester im Epithel. Am stärksten ist die Zerklüftung des Epithellagers am Grunde einer spaltenförmigen Einsenkung, welche 0,5 mm tief in das Bindegewebe hinabreicht. Daselbst durchbrechen ganze Züge von Wanderzellen die Epithelien, welche als abgeplattete Gebilde zwischen ihnen liegen und von der Wucht des Zellenstromes mit fortgerissen werden. Kleine Blutaustritte sind längs der Oberfläche häufig, an einer Stelle hat ein Extravasat die oberste Epithelschicht gänzlich abgehoben (cf. Fig. 4).

Gonococcen finden sich am reichlichsten da, wo die Epitheldecke noch in toto erhalten ist. Sie wuchern von oberflächlich gelegenen Häufchen aus zwischen den Zellen in die Tiefe und entwickeln sich, wo sie Raum genug haben, zu kleineren und grösseren Colonien. Die im Epithel gelegenen Eiterzellen sind frei von Coccen. An den bereits stark zerklüfteten und massenhaft von Rundzellen durchsetzten Stellen des Epithellagers ist die Ansammlung der Gonococcen eine sehr spärliche; man sieht nur vereinzelte Gruppen derselben zwischen den obersten Zellen liegen und macht es den Eindruck, als ob hier die Pilzinvasion gegenüber den überaus kräftigen Reactionsbestrebungen des Organismus nicht aufzukommen vermöchte. Wo die Mikroorganismen die Epitheldecke durchbrochen haben, bilden sie dicht unter ihr kleine Häufchen und Klumpen, die zwischen den Eiterzellen frei im Bindegewebe liegen. Eine weitere Ausbreitung der Gonococcen lässt sich daselbst nirgends nachweisen.

3. Vierter Tag der Erkrankung. Präp. Nr. 4.

Starke Schwellung der Bindehaut, die sich beim Oeffnen der Lider in Gestalt dunkelrother, glänzender Wülste hervorstülpt und alsbald mit einem gelatineartig durchsichtigen Belag bedeckt. Das Secret ist sehr profus, gelblich-wässerig und gerinnt leicht. Dasselbe besteht der Hauptsache nach aus Eiterzellen und Epithelplatten; erstere enthalten nur selten Gonococcen, dagegen finden sich frei im Secret und zum Theil auch auf den Epithelien grosse Coccenrasen.

Das excidirte Schleimhautstückchen wird in sagittale Schnitte zerlegt, welche Folgendes erkennen lassen:

Die Rundzelleninfiltration der Tunica propria erstreckt sich ca. 1,5 mm tief, woselbst die freien Lymphkörperchen bereits seltener werden und die Bindegewebszellen ihre Spindelform bewahrt haben. Längs des Epithelrandes ist die Anhäufung der Wanderzellen am dichtesten; dieselbe setzt sich auch in das Epithellager hinein fort, wodurch die Trennungslinie zwischen Bindegewebe und Epithel verwischt und an manchen Stellen geradezu unkenntlich wird. Die Gefässentwickelung ist eine sehr bedeutende, ein dichtes Netz erweiterter Capillaren reicht bis nahe an die Epithelgrenze heran.

Der Epithelüberzug selbst fehlt streckenweise gänzlich und wird dann das blossliegende Bindegewebe durch eine mehr weniger hohe Schicht feinmaschiger Gerinnungssubstanz gedeckt, welche einzelne weisse Blutkörperchen einschliesst. Wo noch Epithel vorhanden ist, zeigt dessen Dicke und Gestaltung weitgehende örtliche Differenzen. Seine unterste Lage besteht aus cubischen Elementen, welche deutliche Kerne und Kernkörperchen aufweisen und vielfach durch dazwischen getretene Eiterzellen auseinandergedrängt sind. An einigen Stellen kommt dazu noch eine Schicht mehr platter Zellen, die zum Theil kernlos geworden sind, ein eigenthümlich hyalin durchscheinendes Aussehen angenommen haben und sich oft in zusammenhängenden Lamellen auffasern; an anderen erkennt man bereits eine beginnende Wucherung des Epithels: es schieben sich von der untersten Zelllage Einsenkungen und

zapfenartige Gebilde, welche solide sind und durch regelmässig aneinandergelagerte grosse Epithelzellen gebildet werden, gegen das subepitheliale Bindegewebstratum vor, wobei es hie und da auch zu kolbigen Seitenaussprossungen kommt.

Die Gonococcenwucherung ist eine ungemein massenhafte, beschränkt sich aber auf die äusserste Lage des Epithels, resp. an den entblössten Stellen auf die alleräusserste Schicht des Bindegewebes. Die Coccen liegen zu Reihen geordnet in den Spalten, die sich zwischen den Epithelzellen befinden oder dringen flach ausgebreitet in grossen Rasen zwischen den Zellwänden gegen die Tiefe vor, wobei es den Anschein hat, als ob in der Umgebung der Coccen die Zellkerne der Epithelien sich weniger gut und distinkt färben, während das Portoplasma sich diffus und ziemlich stark imbibirt (Fig. 5). Im freiliegenden Bindegewebe kommt die letztere Art der Ausbreitung nicht zu Gesicht, sondern bilden die Coccen zwischen den verdichteten Gewebsbündeln nur kurze Reihen, die stets parallel zur Oberfläche verlaufen. Coccenhaltige Wanderzellen sind im Gewebe nicht nachzuweisen, werden aber ab und zu innerhalb der Fibrincoagula getroffen, welche der Oberfläche der Schnittpräparate anhängen.

4. Fünfter Tag der Erkrankung. Präp. Nr. 5 und 6.

1. Die Conjunctiva, stark geschwollen, hyperämisch und leicht blutend, erscheint durch einen fibrinösen Belag, welcher sich fleckenweise verdichtet, weisslich angehaucht. Das Secret ist reichlich, beginnt rahmig zu werden und besteht aus Eiterzellen, neben welchen nur spärliche Epithelien wahrzunehmen sind. Die Gonococcen liegen meistentheils frei, doch finden sich auch einzelne Häufchen im Protoplasma der Wanderzellen, sowie auf der Oberfläche der Epithelien.

Das excidirte Schleimhautpartikelchen wird sagittal und senkrecht zur Oberfläche geschnitten.

Die Basis, d. h. die gegen die Submucosa zu gelegene Seite der Schnittpräparate wird von einem welligen Bindegewebe hergestellt, das mit spindelförmigen Zellen durchsetzt ist und nur wenige Rundzellen enthält. Nach aufwärts wird die Ansammlung der Wanderzellen allmählich dichter. Längs der Oberfläche

schliessen sich die Gewebsbündel enger aneinander und bilden einen strukturlosen, fein granulirten Saum, welcher seinerseits noch von einer bis zu 60 μ dicken Fibrinschicht gedeckt wird. Von einem Epithelüberzug ist, abgesehen von einigen cubischen Zellen und wenigen nur mehr lose an der Unterlage haftenden Epithelschollen, nirgend mehr etwas zu sehen. Die Gefässentwickelung ist eine sehr reichliche, erweiterte Capillarschlingen verlaufen bis ganz nahe an die Oberfläche.

Wesentlich andere Bilder liefert eine Reihe von Schnitten, welche der Mitte des Mucosastückchens entnommen sind. Hier fügt sich an den Bindegewebskörper der Tunica propria in unmittelbarem Uebergang eine bis zu 0,3 mm dicke Schicht an, welche auf den ersten Blick den Eindruck des adenoiden Gewebes macht. Gröbere und feinere Fäden von eigenthümlich glänzendem, homogenem oder leicht gekörntem Aussehen bilden ein vielverzweigtes Netzwerk, dessen Maschen längs der Oberfläche klein und rundlich sind, während sie nach abwärts zu vielgestaltig werden und an Umfang zunehmen. Indem von den dickeren Fasern immer wieder feinere abgehen, und die von jenen eingescheideten Räume abermals in zahllose Unterabtheilungen zerlegen, wird die Struktur des Maschenwerks eine sehr complicirte und schliesslich sehr enge. Alle Lücken desselben sind ausgefüllt von ovalen, bis zu 35 μ grossen Zellen, welche insgesammt schöne, bläschenförmige Kerne enthalten. Durch ein massiges Blutextravasat wird ein Theil des lockeren Gewebes von seiner Unterlage aus fester Bindesubstanz abgehoben. Die freie gegen den Conjunctivalsack zugekehrte Fläche des Präparates erhält durch einen 10—15 μ hohen homogenen, spröden und sich auffasernden Saum einen Abschluss. Derselbe trägt stellenweise noch eine mehr weniger dicke, feingranulirte Fibrinschicht (Fig. 6).

Die geschilderte Gewebsveränderung ist zweifellos als eine croupöse zu deuten. Die classische Darstellung, welche

E. Wagner*) vom Croup des Larynx und der Trachea gegeben hat, lässt sich darauf ohne Weiteres anwenden. An die Stelle des zu Grunde gegangenen Epithels ist ein fibrinöses Fasernetz getreten, welches in vorliegendem Falle durch seinen Inhalt an ovoiden Zellen mit vollständig klarem Protoplasma und grossen, bläschenförmigen Kernen besonders ausgezeichnet ist.

Gonococcen finden sich sehr zahlreich in den Resten des Epithels; sie bilden auf den in Ablösung begriffenen Schollen förmliche Rasen.

Im bindegeweblichen Theil des Präparates sieht man die Tripperbacterien zu Längszügen angeordnet, welche alle ganz nahe und parallel der Oberfläche verlaufen. Die Diplococcen liegen in einfacher Reihe hintereinander, nur dort, wo zwischen den Gewebsbündeln mehr Raum ist, tritt an Stelle der Reihe ein Häufchen. Diese werden höchstens bis zu einer Tiefe von 70 μ, vom freien Rand der Schnitte an gerechnet, angetroffen. Besondere Einflüsse von Seite der Mikroorganismen auf das umgebende Gewebe habe ich ebensowenig beobachten können, als das Eindringen der Coccen in die zahlreich vorhandenen Eiterzellen.

Im croupösen Gewebe befinden sich die Gonococcen in den Spalträumen zwischen dem Fasernetz und den grossen Lymphzellen. Sie sind daselbst weniger dicht aneinander gelagert als sonst und bilden zierliche Häufchen und Züge, welche die Fibrinfasern oft förmlich umranken; da und dort finden sich auch Einzelexemplare und zwar bis zu 140 μ von der Oberfläche entfernt. Die Menge der Gonococcen ist sowohl in der äussersten Schicht des welligen Bindegewebes als in der croupösen Auflagerung eine beträchtliche, sodass auf jedem Schnitt ein oder mehrere Häufchen getroffen werden und stellenweise das Gewebe mit Coccen förmlich durchsetzt erscheint.

*) Archiv f. Heilkunde Bd. VII pag. 493.

2. Die Conjunctiva ist stark geschwellt, von tiefrothem und sammetartig glattem Aussehen. Das Secret ist eitrig und enthält der Hauptmasse nach vielkernige Rundzellen; Epithelien sind spärlich. Die Gonococcen liegen ebenso zahlreich in den Eiterzellen als frei, auch einzelne Pilzrasen auf Epithelschollen kommen zu Gesicht.

Das länglichovale Schleimhautstückchen wird in sagittale Schnitte zerlegt.

Es zeigt sich eine Bindegewebsinfiltration mit Rundzellen, die von der Tiefe nach oben allmählig an Intensität zunimmt, so dass längs des freien Randes die Zellen dicht aneinander gelagert sind und nur kleine Inseln welliger Fasersubstanz zwischen sich freilassen. Die Gefässe sind vermehrt und reichen erweiterte Capillarschlingen bis nahe an die Oberfläche heran.

Ein Theil des Präparates ist noch von Epithel bedeckt, doch sind dessen Zellen vielfach auseinander gewichen und mit Eiterkörperchen durchsetzt. Von der untersten Zelllage des Epithels gehen an einzelnen Stellen kurze zapfenartige Gebilde, bestehend aus wohlgeordneten, länglichrunden Elementen mit meistens in Theilung begriffenen Kernen, in die Tiefe. Der grössere Theil des Schleimhautpartikelchens ist von seiner Epitheldecke gänzlich entblösst, sodass das subepitheliale Bindegewebe frei zu Tage liegt. An demselben hat sich längs des freien Randes eine horizontale Schichtung und Verdichtung ausgebildet; die Gewebssubstanz nimmt daselbst den Farbstoff diffus auf und sieht glasartig homogen aus. Dieser hyaline Saum (Coagulationsnecrose) ist verschieden dick (— 30 μ) und wird streckenweise noch von einer Fibrinschicht bedeckt. Wo er fehlt, ist das subepitheliale Gewebe aufgefasert.

Gonococcen finden sich a) in den äussersten Zelllagen des Epithels in Einzelexemplaren und zu kleinen Häufchen vereinigt; b) im Bindegewebe. Sie sind hier in parallel zur Oberfläche verlaufenden Reihen in den hyalinen Saum eingebettet. Unterhalb desselben trifft man ferner noch kleinere

Häufchen und Coccenzüge, die nach horizontalem Verlauf oft plötzlich gegen die Tiefe zu abbiegen, so dass man den Eindruck erhält, als ob sie hier dem Lumen capillärer Lymphgefässe folgen (Fig. 10). Mit den Eiterzellen haben sie nirgends etwas zu thun. Besonders reichlich ist die Ansammlung der Mikroorganismen an jenen Stellen, welche nicht von einem Saum verdichteten Gewebes bedeckt sind; die Coccen dringen daselbst zwischen die gelockerten Fibrillenbündel ein.

In einer Tiefe von 100 μ ist das Gewebe allerseits bacterienfrei.

5. Sechster Tag der Erkrankung. Präp. Nr. 7.

Conjunctiva stark geschwellt, tief geröthet. Secretion sehr profus und rein eitrig. Das Secret besteht aus vielkernigen Eiterzellen, unter welche einige wenige Epithelien gemischt sind. Gonococcen finden sich zahlreich im Protoplasma der Eiterzellen, daneben auch frei im Secret.

Das Schleimhautstückchen wird sagittal geschnitten.

Das bindegewebliche Substrat der Schleimhaut zeigt sich mit Wanderzellen infiltrirt. Die Ansammlung derselben wird um so dichter, je näher gegen die Epithelgrenze zu man geht. Ca. 1,8 mm unterhalb dieser lichtet sich die Infiltration und tritt das wellige Bindegewebe in grösserem Umfang zu Tage. Die Gefässentwickelung ist eine sehr bedeutende. Weite Venen- und Arterienquerschnitte geben dem unteren Theil der Präparate ein viel durchlöchertes Aussehen, ein reichliches Netz erweiterter Capillaren erstreckt sich bis dicht an die Oberfläche. Eine stärkere Anhäufung von Wanderzellen um die Gefässstämme fehlt, die Wandung der Venen besteht aus einer einfachen Lage Endothelien mit angeschwollenen Kernen, die der Arterien ist etwas verdickt und mehrschichtig.

Der reichlich mit Eiterzellen durchsetzte Epithelüberzug besteht aus einer unteren Lage rundlicher Zellen, an die sich nach aussen zu noch 2 oder 3 Schichten mehr platter und

theilweise kernloser Elemente anschliessen. Von der untersten Zellreihe des Epithels schieben sich an verschiedenen Stellen nagel- oder cylinderförmige oder auch mehr breitbasige Wucherungen in das subepitheliale Gewebe vor. Diese erreichen eine Länge bis zu 0,2 mm und bestehen aus grossen, länglichrunden Zellen mit häufig in Theilung begriffenen Kernen.

Gonococcen lassen sich bloss in den äussersten Lagen des Epithelsaumes nachweisen. Ihre Verbreitung ist hier eine sehr wechselnde, indem streckenweise nur spärliche Reihen in den Spalten zwischen den Zellen gefunden werden, an anderen Orten aber grosse Pilzrasen zwischen die Epithelzellen eingedrungen sind. Der bindegewebliche Theil der Schleimhaut ist überall coccenfrei.

6. Siebenter Tag der Erkrankung. Präp. Nr. 8 und 9.

1. Die Bindehaut, welche bis einige Stunden vor dem Tode des Kindes stark geschwollen und von dunkelrothem, glänzendem Aussehen war, erscheint an der Leiche blassroth und ist vollständig zusammengefallen. Im Conjunctivalsack befindet sich etwas gelblicher Eiter, der mikroscopisch fast ganz aus weissen Blutkörperchen besteht und nur vereinzelte Epithelien erkennen lässt. Gonococcen sind sehr zahlreich vorhanden und liegen fast alle zu Häufchen gruppirt in den Eiterzellen.

Der ganze Schleimhauttractus mitsammt der Hornhaut wird wie bei Präparat 1 zerlegt und geschnitten.

1. Die bindegewebliche Grundlage der Schleimhaut ist ungefähr 0,5 mm tief mit vielkernigen Rundzellen infiltrirt, die stabilen Bindegewebszellen sind in lebhafter Vermehrung begriffen. Am stärksten ist die Ansammlung der Eiterzellen in der Nähe und längs des freien Randes der Mucosa, wo Zelle an Zelle liegt und öfters kleinere, klumpenartige Zellenanhäufungen ähnlich miliaren Abscessen gefunden werden. Was die Verbreitung der Infiltration anlangt, so ist diese an den Uebergangsfalten und den Lidflächen am meisten ausgeprägt und nimmt gegen die Cornea sowie gegen die Lidkanten zu ziem-

lich rasch ab. Zwischen die Rundzellen sind innerhalb der Entzündungszone des Bindegewebes auffallend viele und grosse Mastzellen eingestreut. Die oberflächlichen Partien der Schleimhaut sind von einem äusserst reichlichen Netze weiter Capillargefässe durchzogen, welche dicht bis an den freien Rand der Schnitte hinreichen.

2. Der Epithelüberzug fehlt, besonders an der Conjunctiva palpebr., auf weite Strecken hin vollständig, sodass daselbst das subepitheliale Gewebe blossliegt. Seine Faserzüge sind verdichtet, die äussersten Zellen haben sich abgeplattet und durch ihre regelmässige Aneinanderlagerung eine continuirliche Schicht gebildet, die einer Epitheldecke nicht unähnlich sieht. Stellenweise sind vom Epithel noch eine oder zwei Zellreihen erhalten geblieben, doch liegen die Zellen unregelmässig durcheinander, haften theilweise dem Unterlager nur mehr lose an oder flottiren bereits im Secret. Grössere Reste des Epithelsaumes finden sich noch an der Uebergangsfalte des unteren Lides. Die zelligen Elemente sind daselbst gut ausgebildet, besitzen schöne Kerne mit Kernkörperchen und liegen, wenigstens die untersten, geordnet, wenngleich sich viele Wanderzellen zwischen sie hindurch drängen. An verschiedenen Puncten bemerkt man kurze, keulenförmige Fortsätze, welche sich von der untersten Zellschicht aus in das Bindegewebe hinein vorschieben. Die Cornea ist allenthalben von einer unversehrten Lage Plattenepithels gedeckt, ebenso intact erscheint das Uebergangsepithel am Limbus corneae.

3. Gonococcen sind am reichlichsten in den Resten der ursprünglichen Epitheldecke vorhanden. Sie bilden daselbst grössere und kleinere Häufchen, die oft durch das dichte Aneinanderliegen der einzelnen Pilzkörner ein himbeerartiges Aussehen gewähren und immer in die Lücken zwischen den Zellen eingebettet sind. Besonders gross ist die Ansammlung

der Coccen auf den bereits von ihrer Unterlage abgehobenen Epithelschollen.

Viel seltener gelingt der Nachweis der Gonococcen im bindegeweblichen Theil der Schleimhaut; doch trifft man auch da bei der Durchmusterung mehrerer Schnitte ab und zu kleinere Colonien und Reihen zwischen den Faserzügen und Zellen in der nächsten Nähe der freien Oberfläche. Tiefer im Gewebe habe ich unter einer grossen Anzahl von Präparaten nur zweimal Gonococcenansammlungen gesehen. Es waren dies langgestreckte Gruppen (von 30 und 36 μ Durchmesser), die frei zwischen den Zellen 140 und 150 μ unterhalb der Epithelgrenze lagen (Fig. 7). Coccenhaltige Eiterzellen habe ich trotz meiner besonders auf diesen Punct gerichteten Aufmerksamkeit im Gewebe stets vermisst.

2. Hochgradige Schwellung der Bindehaut, welche von dunkelrothem, sammetartigem Aussehen ist und ein rein eitriges Secret liefert. Dasselbe enthält am Tage der Excision vorwiegend Eiterzellen, nur vereinzelte Epithelien. Die Gonococcen liegen zum grössten Theil in dem Protoplasma der Zellen, doch trifft man auch häufig in Zerfall begriffene Zellkörper, welche ihren Inhalt an Coccen frei in das Secret aufschwärmen lassen.

Das länglichovale Schleimhautpartikelchen wird in sagittale Schnitte zerlegt.

Dieselben bestehen in ihrem ganzen Umfange aus einem Gewebe von entschieden adenoidem Character. Feinfaserige Bindegewebsnetze umschliessen grosse Zellen, die mit schönen bläschenförmigen Kernen ausgestattet sind und theils einzeln theils zu zweien innerhalb einer Lücke liegen. Nach aussen zu nehmen die Faserzüge des bindegeweblichen Maschenwerks eine der Oberfläche parallele Richtung an, die Rundzelleninfiltration wird dichter und entsteht so eine ca. 88 μ dicke Schicht, welche bei schwacher Vergrösserung gesehen als Epithelsaum imponirt. Die Gefässentwickelung ist eine sehr reichliche.

Vom Epithelüberzug sind nur noch Reste vorhanden, die aus zwei- bis dreifach übereinanderliegenden und stark mit Wanderzellen durchsetzten rundlichen Zellen bestehen; der

mittlere Theil des Präparates ist von seiner Epitheldecke vollständig entblösst.

Gonococcen finden sich massenhaft in den Epitheltrümmern und ziemlich reichlich in dem obersten Stratum des Bindegewebes bis zu einer Tiefe von 60 μ. Sie liegen in Reihen und kleinen Häufchen zwischen den Faserzügen und haben mit den Zellen nichts zu thun. Die tieferen Schichten des Präparates sind sicher coccenfrei.

7. Achter Tag der Erkrankung. Präp. Nr. 10.

Conjunctiva dunkel geröthet und stark geschwellt, besonders an den Uebergangsfalten, welche bei der Oeffnung der Lider als dicke Wülste hervortreten. Das Secret ist sehr profus, rein eitrig und enthält nur Eiterzellen, welche zum Theil in körnigem Zerfall begriffen sind. Gonococcen finden sich am Excisionstage in auffallend grosser Anzahl ausserhalb der Zellen und häufchenweise frei im Secret; Coccengruppen im Protoplasma der weissen Blutkörperchen werden nur selten angetroffen.

Das längliche Partikelchen der Schleimhaut wird in sagittale, senkrecht zur Oberfläche gehende Schnitte zerlegt.

Der untere Theil der Schnittpräparate erweist sich aus welligem Bindegewebe bestehend, welches durch eine grosse Anzahl weiter Gefässlücken ein durchlöchertes Aussehen erhält. Ungefähr 0,3 mm unterhalb der Oberfläche beginnt eine Rundzelleninfiltration der Bindesubstanz, die nach oben zu immer dichter wird. Längs der Epithelgrenze verläuft ein vielverzweigtes Netz weiter Capillargefässe. Zwischen den mehrkernigen Eiterzellen sieht man zahlreiche und grosse Mastzellen, deren Hülle vielfach zerrissen ist, sodass die Körner frei in die Umgebung austreten können.

Das Epithellager ist überall vorhanden, stark mit Wanderzellen durchsetzt. Die obersten Zellen sind platt und liegen schuppenartig übereinander, die direkt an die Bindesubstanz grenzenden Elemente sind mehr rundlich, grösser, mit ovalen Kernen versehen und schieben sich von ihnen aus solide Cylinder bis zu 0,3 mm tief in das Bindegewebe vor. Dadurch, dass

die Spitzen der Epithelwucherungen wieder Auswüchse treiben, welche sich gegenseitig vereinigen, werden grössere und kleinere Bindegewebsinseln gebildet, die auf Schnitten allseitig vom Epithel umschlossen erscheinen und häufig in ihrem Innern noch Blutgefässe enthalten.

Gonococcen lassen sich in den obersten Schichten des Epithels sehr zahlreich nachweisen. Sie liegen daselbst in Reihen, Haufen und stellenweise auch zu grossen Pilzrasen angeordnet zwischen den Zellen. Von hier aus sieht man sie an einigen Puncten, wo die äusserste Epithelschicht gelockert und durch die Eiterung theilweise abgehoben ist, bis zwischen die grossen Epithelzellen der unteren Lage vorgedrungen, wo sie wiederum Häufchen bilden, aber auch vielfach einzeln zerstreut vorkommen. In den tieferen Theilen der Epithelfortsätze, ferner im subepithelialen Gewebe bin ich bei keinem der Schnitte Gonococcen begegnet.

8. Neunter Tag der Erkrankung. Präp. Nr. 11 und 12.

1. Die Conjunctiva ist stark geschwollen und hyperämisch, blutet bei der Berührung leicht nnd secernirt in grossen Mengen einen gelblichen Eiter. Derselbe besteht aus mehrkernigen Eiterkörperchen und vereinzelten Epithelplatten, welche oft kernlos sind und sich diffus und stark mit Farbstoff imbibiren. Gonococcen finden sich relativ spärlich innerhalb der Eiterzellen, reichlich dagegen in kleinen Gruppen und Rasen frei im Secret.

Das Schleimhautstückchen wird sagittal geschnitten.

Die Schnitte zeigen ein welliges, mit Eiterzellen infiltrirtes Bindegewebe. Die Zellanhäufung stellt sich am stärksten in der Nähe der Oberfläche dar, nimmt nach abwärts allmählig an Dichte ab und reicht ca. 0,7 mm in die Tiefe. Eine Reihe weiter Gefässlumina liegt 0,5 mm unterhalb der Epithelgrenze und sendet bis dicht an diese ein reichliches Netz dilatirter Capillarschlingen.

Der Bindegewebskörper der Mucosa ist allseitig von einer

Epitheldecke überzogen, welche im Durchschnitt eine Dicke von 30 μ besitzt und aus einer oberen Lage flacher, zum Theil kernloser Epithelplatten besteht, an die sich nach abwärts noch 2 oder 3 Schichten rundlicher Elemente mit grossem Kern und Kernkörperchen anschliessen. Von da aus werden breitbasige Einbuchtungen und auch dünne, cylinderartige Gebilde, welche aus länglichen Epithelzellen solide zusammengesetzt sind, bis zu 0,18 mm in die Bindesubstanz vorgeschoben. Die Einlagerung der Wanderzellen erstreckt sich vom Bindegewebe in das Epithelstratum hinein und erreicht stellenweise eine solche Dichte, dass die Zellen des letzteren dadurch auseinandergedrängt und gelockert werden.

Gonococcen sind in den obersten Schichten des Epithels und in dem fibrinösen Belag, welcher dieses streckenweise bedeckt, in grossen Mengen vorhanden. Sie liegen in Reihen, Häufchen und förmlichen Rasen in den Spalten, welche die Zellenplatten zwischen sich lassen, erreichen aber das unterste Stratum des Epithels nicht und sind auch im Bindegewebe nirgends anzutreffen.

2. Die Conjunctiva ist stark geschwollen und injicirt, von sammetartig glattem Aussehen. Absonderung sehr profus, besteht aus rahmigem, gelben Eiter. Dieselbe enthält unter der grossen Masse der Eiterzellen verhältnissmässig viele Epithelien, die theilweise kernlos sind und oft zu zweien oder dreien plattenförmig aneinanderhaften. Gonococcen finden sich am Tage der Excision sowohl häufchenweise innerhalb des Zellprotoplasma der weissen Blutkörperchen als auch frei durch das Secret zerstreut, sowie endlich in grösseren Colonien auf einzelnen der epithelialen Elemente.

Das Schleimhautpartikelchen wird sagittal und senkrecht zur Oberfläche geschnitten.

Die Schnittpräparate ergeben eine ziemlich dichte Rundzelleninfiltration des Papillarkörpers der Schleimhaut, welche im Durchschnitt 0,5 mm tief unter die freie Oberfläche hinabreicht. Das wellige Bindegewebe ist serös durchtränkt und

aufgelockert. Weiter abwärts beginnt die Faserung eine dichtere zu werden und herrscht die Spindelform unter den spärlicher gewordenen zelligen Elementen vor. Die Gefässentwicklung ist eine sehr starke, besonders längs der Oberfläche verläuft ein ausgebreitetes Netz dilatirter Capillaren. In den tieferen Theilen der Schnitte sieht man viele weite Venenlumina.

Die Oberfläche des Papillarkörpers ist eben und streckenweise ihres Epithelüberzuges vollständig beraubt. Die parallel zur Oberfläche verlaufenden Fibrillenbündel erscheinen daselbst verdichtet und fein granulirt und sind gewöhnlich mit einem Fibrinbelag überzogen. An anderen Stellen ist noch ein Theil des Epithels erhalten und besteht aus einer einfachen oder doppelten Lage polyedrischer, unregelmässig durcheinander geworfener Zellen, welche viele Eiterkörperchen zwischen sich haben und ihrerseits noch von einer dünnen Schicht plattgedrückter, kernloser Elemente gedeckt werden. Diese sind meistens zu einer homogen aussehenden Lamelle verbunden, die vielfach aufgefasert und durch Eiterzellen von ihrer Unterlage abgehoben ist (Fig. 9).

Auf kurze Strecken kann der Epithelsaum schliesslich auch eine grössere Dicke erreichen, wobei dann die untersten Zellreihen besser geordnet sind und sich von ihnen aus verschiedentlich kurze, keulenförmige Fortsätze in das subepitheliale Stratum hinein vorschieben.

Gonococcen werden nur in den äussersten Schichten des Epithels gefunden. Es ist hier besonders der homogene Saum, welcher sich mit weitausgedehnten Coccencolonien besetzt erweist; daneben trifft man auch kleinere Häufchen von der Grösse einer Eiterzelle und langgestreckte Reihen, in denen die Mikroorganismen einzeln hintereinander liegen. Der eigentliche Bindegewebskörper der Schleimhaut ist überall bacterienfrei.

9. Zehnter Tag der Erkrankung. Präp. Nr. 13.

Die Conjunctiva ist an den Uebergangsfalten noch stark gewulstet, in toto hyperämisch und secernirt in grossen Mengen einen dicken, gelblichen Eiter. Derselbe besteht vorzüglich aus Eiterzellen, welche zum Theil noch wohl erhalten sind, zum Theil bereits körnig zerfallen. Gonococcen finden sich sehr zahlreich sowohl im Protoplasma der weissen Blutzellen, als auch frei im Secret. Auch vereinzelte Epithelzellen tragen flach ausgebreitete Coccenhäufchen.

Das länglichrunde Schleimhautstückchen wird sagittal und senkrecht zur Oberfläche geschnitten.

Die Präparate zeigen ein welliges Bindegewebe, welches nach der Excisionsfläche zu ein fast normales Aussehen gewährt und neben den spindelförmigen Elementen nur spärliche Rundzellen enthält. Gegen die Epithelseite zu wird die Ansammlung der Wanderzellen allmählig dichter, das bindegewebliche Substrat erscheint gelockert und serös durchtränkt. Unterhalb der Infiltrationszone sieht man eine Reihe weiter Gefässquerschnitte, das Netz der oberflächlichen Capillaren ist vermehrt und dilatirt.

Der Epithelüberzug ist überall vollständig vorhanden und besteht aus einer oberen ca. 24 μ dicken Schicht platter, sich gegenseitig mit ihren zugespitzten Enden deckender, vielfach kernloser Zellen von hornartig durchscheinendem Aussehen. Auf sie folgt nach abwärts eine mehrfache Lage cubischer, grosser Zellen mit ovalem Kern und Kernkörperchen, von welchen aus solide, zapfenförmige Wucherungen abgehen und bis zu 0,4 mm in die Tiefe greifen. Diese Gebilde ähneln ganz den Epithelzapfen, wie man sie in der Proliferationsschicht eines Cancroides zu sehen bekommt; sie schicken wie diese Seitensprossen aus, welche sich gegenseitig vereinigen und kleinere Bindegewebsinseln umschliessen (Fig. 11). Der Epithelsaum ist stellenweise von einer Gerinnungsmasse, die in sich Eiterzellen enthält, bedeckt und in allen Theilen reichlich mit Wanderzellen durchsetzt. Neben diesen trifft man ferner noch Mastzellen, welche durch die intensive Färbung ihrer Körner stark hervortreten.

Gonococcen werden nur in den äussersten Lagen des Epithels, hier aber in ziemlich grossen Mengen gesehen. Sie schieben sich in Reihen zwischen die abgeplatteten Zellen ein, bilden, wo sich Raum genug findet, auch kleine Häufchen, dringen aber nie bis zu den grösseren Epithelzellen vor. Das Bindegewebe habe ich in einer grossen Anzahl von Schnitten immer coccenfrei befunden, der fibrinöse Belag, der den Präparaten anhaftet, enthält die Pilze in ähnlicher Anordnung wie der secernirte Eiter.

10. Elfter Tag der Erkrankung. Präp. Nr. 14, 15 und 16.

1. Die Bindehautoberfläche ist von sammetartiger Glätte und dunkelrother Färbung; die Uebergangsfalten springen als dicke Wülste hervor. Die Secretion ist profus und besteht aus gelblichem Eiter, der sich mikroscopisch fast nur aus Eiterzellen zusammengesetzt erweist; am Excisionstage enthält eine nicht gerade grosse Anzahl derselben Gonococcen, freie Coccenexemplare oder Häufchen fehlen nahezu vollständig.

Das Präparat wird in sagittale Schnitte zerlegt.

Dieselben gehen durch ein mit Rundzellen infiltrirtes Bindegewebe. Die Zellen liegen in der Nähe der Oberfläche ziemlich dicht, nach abwärts wird ihre Ansammlung allmählig lichter. Im entzündeten Theil des Gewebes verläuft ein reichliches Netz weiter Capillarschlingen.

Der Epithelüberzug fehlt stellenweise gänzlich; es erscheint daselbst der Papillarkörper in seinen obersten Lagen verdichtet, indem sich die Faserzüge enger aneinandergeschlossen und parallel zur Oberfläche geordnet haben. Wo vom Epithelsaum noch etwas vorhanden ist, besteht derselbe aus einer ca. 40 μ dicken Schicht, die ein gleichmässig hyalines Aussehen darbietet, horizontal gestreift ist und in regelmässigen Abständen Kerne zwischen sich schliesst. Von einer deutlichen Differenzirung der einzelnen Zellen ist daselbst keine Rede, der Uebergang in das unterliegende Gewebsstratum macht sich ohne gut

markirte Grenze. An einzelnen Stellen trifft man unter der beschriebenen Schicht ein oder zwei Lagen polymorpher Zellen, wodurch die Epitheldecke etwas dicker wird.

Die Gonococcen sind im Allgemeinen spärlich vorhanden und liegen nur in den obersten Gewebsschichten, im epithelialen Theil häufchen- und reihenweise innerhalb des hyalinen Saumes, in dem blossliegenden Bindegewebe innerhalb der Spalträume, welche die Gewebsbündel zwischen sich freilassen. Coccenhaltige Eiterzellen habe ich in den Epithelsaum eingebettet einige wenige Male finden können; in den tieferen Abschnitten des Bindegewebes war nichts von Mikroorganismen nachzuweisen.

2. Die Conjunctiva ist stark gewulstet, hyperämisch und secernirt in grossen Mengen einen dicklichen, gelben Eiter. Dieser besteht aus weissen Blutkörperchen und spärlichen, meist kernlosen Epithelplatten. Gonococcen sind am Excisionstage in mässiger Menge innerhalb und ausserhalb der Eiterzellen zu finden.

Das Schleimhautstückchen wird in sagittale Schnitte zerlegt, denen durch genaue Einstellung des Mikrotoms eine möglichst senkrecht zur Oberfläche gehende Richtung gegeben wird.

Der untere Theil der Schnittpräparate besteht aus dichtem, welligem Bindegewebe, das nur spindelförmige Elemente enthält und die Querschnitte der grösseren Blutgefässe trägt. In einer Tiefe von 0,7 mm beginnt die Bindesubstanz sich aufzulockern und treten die ersten Rundzellen auf, die gegen die Oberfläche zu rasch an Menge zunehmen und längs des Epithelsaumes ziemlich dicht aneinanderliegen.

Dieser ist überall vorhanden und überzieht in zusammenhängender Schicht die leicht gewellte Fläche des Papillarkörpers. Die unterste Zelllage besteht aus rundlichen Elementen, die mit grossen (7,6 μ) Kernen ausgestattet sind und an der bindegeweblichen Basis mit einem oft lange ausgezogenen, fussartigen Fortsatz haften (cf. Fig. 14). An sie fügen sich 2—3 Schichten mehr horizontal gelagerter Zellen, die mit ihren spindelförmigen Enden gegenseitig ineinander greifen.

Diese Zellen werden nach aussen zu immer mehr plattgedrückt, verlieren ihre Kerne und bilden schliesslich durch dichtes Aneinanderliegen eine bis zu 12 μ dicke, horizontal gefaserte Lamelle, die einige Aehnlichkeit mit der Hornschicht der Epidermis besitzt. Zwischen die zelligen Elemente des Epithels drängen sich überall Eiterkörperchen, ohne jedoch die regelmässige Anordnung derselben wesentlich zu beeinträchtigen. An einzelnen Stellen sieht man kurze, breitbasige Epithelfortsätze sich gegen die bindegewebliche Unterlage vorschieben.

Gonococcen finden sich nur in den alleräussersten Schichten des Epithels, hier aber ziemlich reichlich. Sie liegen in Rasen, Häufchen und Reihen zwischen den aufgefaserten Theilen des hornartigen Saumes. Die tieferen Schichten und das Bindegewebe werden überall coccenfrei getroffen.

3. Die Conjunctiva ist besonders an den Uebergangsfalten noch stark gewulstet, bietet noch alle Erscheinungen einer heftigen Entzündung dar und secernirt in grossen Mengen einen gelblichen Eiter. Derselbe besteht am Tage der Excision zum grössten Theil aus frischen Eiterzellen, neben welchen man einige wenige kernhaltige Epithelplatten wahrnimmt. Gonococcen finden sich ebenso zahlreich im Protoplasma der Zellen als frei im Secret.

Das Schleimhautpartikelchen wird in sagittale Schnitte, die möglichst senkrecht zur Oberfläche gehen, zerlegt.

Dieselben bestehen aus lockerem, gewelltem Bindegewebe, welches längs des freien Randes bis auf eine Tiefe von ca. 0,18 mm mit mehrkernigen Rundzellen dicht infiltrirt ist. Die Zellansammlung ist am stärksten ausgeprägt an dem nicht vom Epithel überzogenen Theile des Gewebes und nimmt überall nach abwärts ziemlich rasch ab, um einem mit spärlichen Spindelzellen ausgestatteten Fasergewebe Platz zu machen, welches die grösseren Blutgefässstämmchen trägt. Die Dilatation der Capillarschlingen längs der Oberfläche ist sehr ausgesprochen.

Wie bereits angedeutet, ist ein Theil des Papillarkörpers von seiner Epitheldecke gänzlich entblösst. Die Faserzüge

des Gewebes sind daselbst der Oberfläche parallel geordnet, bedeutend verdichtet und imbibiren sich diffus und sehr reichlich mit Farbstoff. Ein anderer Theil des Präparates lässt eine bereits vollständig regenerirte Epithellage von 76 μ Dicke erkennen. Dieselbe besteht aus einer untersten, einfachen Reihe länglicher Elemente mit grossen Kernen, welche nach aussen zu von 2—3 Schichten platter und horizontal gelagerter Zellen gedeckt werden, die ebenfalls zum grössten Theil wohlausgebildete Kerne besitzen und mit ihren spindelförmig zulaufenden Enden gegenseitig ineinandergreifen. Das ganze Eipthelstratum ist recht reichlich mit Wanderzellen durchsetzt.

Es finden sich daselbst Gonococcen höchst spärlich, und muss man mehrere Schnittpräparate durchmustern, um zwischen den obersten Zelllagen ein oder das andere Coccenhäufchen oder ein paar beisammenliegende Einzelexemplare zu sehen. Um so regelmässiger dagegen und in um so bedeutenderen Mengen trifft man die Pilze in den oberflächlichen Theilen des freiliegenden Bindegewebskörpers der Mucosa. Sie bilden daselbst zwischen den Faserzügen langgestreckte Reihen und grössere Colonnien von vielen Hunderten von Einzelindividien, beschränken sich aber stricte auf die äusserste Gewebsschicht und können trotz sorgfältigen Suchens in keinem Schnitte tiefer als 30 μ eingedrungen nachgewiesen werden. Coccenerfüllte Wanderzellen sind nirgends zu sehen.

11. Zwölfter Tag der Erkrankung. Präp. Nr. 17 und 18.

1. Die Conjunctiva ist noch hochgradig hyperämisch und an den Uebergangsfalten stark geschwellt. Die Secretion ist profus und besteht aus gelblichweissem, flüssigem Eiter, der an den Lidrändern rasch zu bräunlichen Borken eintrocknet. In dem am Excisionstage angefertigten Deckglaspräparate erweist sich der Eiter aus vielkernigen und theilweise bereits in körnigem Zerfall begriffenen weissen Blutzellen und relativ zahlreichen Epithelzellen von unregelmässiger Gestalt zusammengesetzt. Gonococcen sind momentan sehr spärlich vorhanden, liegen alle ausserhalb der Zellen und bilden kleine Häufchen von

5—10 Exemplaren. Weitere Untersuchungen in den nächsten Tagen ergeben auch das Vorkommen von Coccenhäufchen im Protoplasma der Eiterzellen.

Das Schleimhautpartikelchen wird senkrecht zur Oberfläche in sagittale Schnitte zerlegt.

Es zeigt sich eine stark ausgeprägte Eiterzelleninfiltration des Bindegewebes, welche sich bis 0,6 mm unter die Oberfläche der Mucosa erstreckt. Die Rundzellen liegen dicht gedrängt in langgezogenen Reihen nebeneinander und haben die Faserzüge der Grundsubstanz aufgelockert und auseinandergeschoben. Unterhalb dieser Zone beginnt eine spindelförmige Umwandlung der Wandzellen, womit zugleich eine Verdichtung des umgebenden Bindegewebes verbunden ist. Das Gefässnetz ist im oberen Theil des Schnittes erweitert und verlaufen zahlreiche bogenförmige Capillarschlingen bis nahe an den Epithelsaum heran.

Derselbe überzieht den Papillarkörper der Schleimhaut allseitig und erreicht im Durchschnitt eine Dicke von 75 μ. Er besteht aus 2—3 oberen Lagen platter Zellen, die durch exactes Ineinandergreifen eine feste Decke für die 3—4 folgenden Schichten länglich runder und offenbar zarterer Elemente bilden. Beide Zellformen besitzen deutliche Kerne und Kernkörperchen. Von dem untersten Stratum des Epithels schieben sich bald mehr cylinderförmige, bald mehr breitbasige Fortsätze bis zu 0,3 mm tief in das subepitheliale Bindegewebe vor. Einzelne dieser Gebilde zeigen eine regelmässige Anordnung der Zellen, bei anderen ist es in Folge einer allzumassenhaften Einwanderung von Eiterkörperchen zu einer theilweisen Auflösung gekommen, indem die Epithelien dem Andrang der Wanderzellen nicht widerstehen konnten, auseinandergedrängt und oft in ganzen Schollen mit fortgerissen wurden. Auf der Epitheldecke liegt fast überall eine ziemlich breite, mit Eiterzellen durchsetzte Gerinnungsschicht.

Gonococcen sind in den Präparaten in ausserordentlich

grossen Mengen zu sehen und zwar trifft man sie zunächst an fast allen Stellen in dem fibrinösen Belag und in den äussersten Zelllagen des Epithels, wo sie sich innerhalb der Spalträume in Reihen, Haufen und grossen Rasen ausbreiten. Wo die regelmässige Schichtung der Epithelzellen durch die Eiterung gelockert ist, dringen die Coccen auch tiefer ein, sodass man sie oft noch 0,2 mm unterhalb des freien Randes der Schnittpräparate vorfindet. Sie liegen auch hier der Mehrzahl nach frei zwischen den Zellen zu Häufchen gruppirt, welche jedoch nie eine bedeutendere Grösse erreichen und meistens noch von einer Menge zerstreuter Einzelexemplare umgeben sind. Von den vielen Eiterzellen, die sich in diesen Theilen des Epithels befinden, haben nur sehr wenige Gonococcen in ihren Protoplasmakörper aufgenommen. Das bindegewebliche Substrat der Schleimhaut lässt nirgends etwas von einer Pilzansammlung erkennen.

2. Die Schleimhautanschwellung ist noch hochgradig, besonders an den Uebergangsfalten. Gelblicher Eiter wird in grossen Mengen secernirt. Derselbe enthält am Tage der Excision Eiterzellen und daneben ziemlich viele kernhaltige Epithelien. Gonococcen sind zahlreich vorhanden und liegen sowohl in den Zellen als auch frei im Secret.

Das Schleimhautstückchen wird senkrecht zur Oberfläche in sagittale Schnitte zerlegt.

Dieselben zeigen ein welliges, mit Spindelzellen reichlich versehenes Bindegewebe, welches nach oben zu in eine wulstartige Erhebung der Schleimhaut ausläuft. Erst in der Nähe der Epithelgrenze beginnt eine stärkere Infiltration mit Rundzellen. Schon in einer Tiefe von 0,2 mm, mehrfach schon von 0,1 mm werden die Wanderzellen spärlich und nimmt die Grundsubstanz den normalen, fibrillären Bau an. Innerhalb dieses Theiles der Schnittpräparate liegen die Lumina weiter Gefässstämmchen, während längs der Oberfläche ein Netz dilatirter Capillaren ausgebreitet ist.

Das bindegewebliche Stratum der Schleimhaut ist allseitig mit einem Epithelüberzug versehen, welcher ganz ähnliche Verhältnisse darbietet, wie sie an dem vorausgehenden Präparate beschrieben sind. Die Dicke des Epithels beträgt im Durchschnitt 50 μ. Es besteht aus einer oder zwei Lagen cubischer, kernhaltiger Zellen, die noch einige Schichten abgeplatteter und sich gegenseitig schuppenartig deckender Elemente tragen. Auf der Höhe des Schleimhautwulstes, sowie in den faltigen Einbuchtungen zu beiden Seiten erreicht das Epithellager durch breitbasige, in das unterliegende Bindegewebe vorgetriebene Fortsätze eine Dicke von 0,2 mm und setzt sich daselbst aus länglichen, an beiden Enden etwas zugespitzten Zellen zusammen. Eine massenhafte Einwanderung von Eiterkörperchen hat auch hier die gegenseitige Verbindung der Epithelien gelockert und ihre regelmässige Anordnung gestört. An der Grenze gegen den bindegeweblichen Theil der Schleimhaut liegen die epithelialen Elemente noch auf grössere Strecken gut aneinander, gegen die freie Oberfläche zu haben sich Häufchen von 3 — 10 Wanderzellen zwischen die Epithelien gedrängt, diese auseinandergehoben, abgeplattet und theilweise losgelöst, so dass der Rand der Schnitte ein ganz unregelmässiges, zerfasertes Aussehen erhält. Dicke fibrinöse Auflagerungen hängen den Präparaten an verschiedenen Stellen an (Fig. 13).

Gonococcen lassen sich nachweisen 1. innerhalb der eben genannten Gerinnungsschicht, wo sie theils in das Protoplasma der Eiterzellen eingeschlossen, theils in die feingranulirte Grundsubstanz eingebettet sind; 2. in den äussersten Lagen des Epithelsaumes. Hier ist ihre Verbreitung am grössten und zwar liegen sie längs der ganzen Oberfläche in Haufen und Rasen zwischen den platten Epithelzellen; 3 in den von Eiterzellen durchsetzten Epithelfortsätzen. Eine genaue Durchsicht dieses Theils vieler Schnitte ergab nicht nur ein reichliches Verhandensein der Gonococcen überhaupt, sondern den

mir besonders wichtigen Befund, dass dieselben sehr häufig in den Zellleib der Eiterkörperchen eingedrungen waren. Man sah die Coccenpaare deutlich um die Kerne gruppirt innerhalb der Protoplasmasubstanz liegen. Ausserdem fanden sich auch noch viele freie Coccenhäufchen und Reihen zwischen den zelligen Elementen. Die Ausbreitung der Mikroorganismen reichte nur soweit als die Epithelfortsätze in das Gewebe vorgeschoben waren, der bindegewebliche Theil der Präparate war frei.

12. Dreizehnter Tag der Erkrankung. Präp. Nr. 19.

Die Bindehaut ist noch stark geröthet und an den Uebergangsfalten geschwellt. Absonderung profus, rein eitrig. Das Secret besteht fast nur aus Eiterzellen, Epithelien sind spärlich vorhanden. Gonococcen finden sich am Excisionstage in grosser Anzahl sowohl im Zellleib der Eiterkörperchen als frei zwischen ihnen.

Das Schleimhautpartikelchen wird sagittal geschnitten.

Die Schnitte bestehen in ihrem unteren Theil aus welligem, mit Spindelzellen durchsetztem Bindegewebe. 0,4 mm unterhalb der Epithelgrenze beginnt die Infiltration mit Wanderzellen, welche gegen den freien Rand der Schleimhaut hin eine sehr dichte wird. Die Gefässe sind innerhalb dieser Zone vermehrt und erweitert. Das ganze Präparat ist von einem 40 μ dicken Epithelsaum überzogen, dessen oberste Zellen plattgedrückt sind und durch gegenseitiges Uebereinandergreifen eine zusammenhängende Decke bilden. Auf sie folgen nach abwärts eine oder zwei Lagen polymorpher Zellen mit grossen ovalen Kernen und Kernkörperchen, von denen an verschiedenen Stellen zapfenförmige Einwucherungen in das subepitheliale Gewebe ausgehen. Zahlreiche Rundzellen drängen sich zwischen die Epithelzellen hindurch an die Oberfläche.

Gonococcen sind in Menge vorhanden und liegen innerhalb der äussersten Schicht des Epithels in der wiederholt be-

schriebenen Anordnung. An einer Stelle ist der Epithelüberzug gelockert und trifft man daselbst auch im anstossenden Bindegewebsstratum vereinzelte Coccenexemplare sowie kleinere Häufchen derselben, deren einige in die Protoplasmasubstanz der hier gelegenen Wanderzellen eingebettet sind. Eine der Zellen enthält auch in ihrem grossen, bläschenförmigen Kerne, der selbst nahezu ungefärbt geblieben ist, vier deutlich sichtbare Diplococcen.

13. Vierzehnter Tag der Erkrankung. Präp. Nr. 20 und 21.

1. Die Lider sind am Tage der Excision noch stark geschwollen und können nicht willkürlich geöffnet werden. Die Bindehaut ist noch beträchtlich gewulstet, hochgradig hyperämisch und blutet leicht. Die Cornea ist perforirt. Der in grossen Mengen abgesonderte Eiter enthält viele Gonococcenhaufen in und ausser den Zellen.

Das ziemlich grosse Schleimhautstückchen von rundlicher Gestalt wird zur Hälfte in sagittale Schnitte zerlegt.

Die Schnittpräparate bestehen aus feinfaserigem Bindegewebe, welches überall mit mehrkernigen Wanderzellen infiltrirt ist. Die Ansammlung derselben ist am grössten in einem ca. 0,2 mm dicken Stratum längs der Oberfläche, wo Zelle nahe an Zelle liegt und nur kleine Partien der Zwischensubstanz sichtbar sind. Bei schwächerer Vergrösserung bemerkt man jedoch auch an diesem Theil der Präparate, dass die Zellanhäufung eine nicht ganz gleichmässige ist, sondern dicht infiltrirte Stellen mit lichteren abwechseln. Nach abwärts zu nehmen die zelligen Elemente allmählich ab und tritt das faserige Grundgewebe mehr zu Tage Allseitig sind zwischen die Eiterkörperchen zahlreiche Mastzellen eingestreut, welche zum Theil schon einen feinkörnigen Zerfall eingegangen haben, zum Theil aber auch noch grosse Kerne und klares Protoplasma besitzen. Ein vielverzweigtes Netz dilatirter Capillaren lässt seine Schlingen bis nahe an die Oberfläche herantreten.

Der freie gegen den Conjuntivalsack zugekehrte Rand

der Schnittpräparate ist mehrfach höckerig ausgebuchtet, stellenweise von fibrinösen Gerinnseln bedeckt; ferner sieht man, dass das fibrilläre Grundgewebe, insoweit es von den Eiterzellen freigelassen wird, längs der Oberfläche und bis zu einer Tiefe von etwa 100 μ mit einer feinkörnigen Masse durchsetzt ist. Von einer continuirlichen Epitheldecke ist nirgends etwas wahrzunehmen, hie und da liegen dem Bindegewebe einige polymorphe Zellen auf, die wohl die Reste des Epithelüberzuges darstellen. Das vorliegende Präparat war das erste, welches mir zur Untersuchung in die Hände kam und war ich sehr enttäuscht, nach der Färbung mit wässriger Methylviolettlösung trotz genauer Durchsicht und trotzdem nach dem Secretbefunde eine ächt gonorrhoische Entzündung ausser allem Zweifel stand, keine Gonococcen zu finden. Erst als es mir gelungen war, an anderen Präparaten mittelst der angegebenen Methode Gonococcen im Gewebe sicher nachzuweisen, habe ich das alte Präparat wieder vorgenommen und bin nun zu ganz anderen Resultaten gekommen.

Es sind nämlich Tripperbacterien in ziemlich grosser Anzahl (in jedem Schnitt 5—6 Gruppen) vorhanden, nur bedarf es selbst bei dünnsten Schnitten und bestgelungener Tinction einer sehr genauen Durchsicht, um die kleinen Coccenanhäufungen unter dem Gewirr der Zellkerne nicht zu übersehen. Je sorgfältiger man sucht, desto mehr ist man erstaunt, immer noch neue Coccencolonien zu entdecken. Die Gonococcen liegen bis zu einer Tiefe von 0,14 mm unterhalb der Oberfläche in Häufchen von 3—20 und mehr Exemplaren entweder frei zwischen den Eiterzellen oder in das Protoplasma dieser eingebettet und zwar trifft man freie und eingeschlossene Coccengruppen ungefähr in gleichem Verhältniss. Auffallend ist, dass immer mehrere Coccenhaufen nahe beieinander vorkommen und der Versuch, in der Nachbarschaft einer Colonie noch eine zweite oder dritte zu finden, fast nie misslingt (Fig. 8).

Es zeigen die Erfahrungen, welche ich mit diesem Präparate gemacht habe, dass man gegenüber negativen Befunden bei einem so schwer im Gewebe nachweisbaren Mikroorganismus, wie es der Gonococcus ist, nicht misstrauisch genug sein kann. Wo ich mir ein definitives Urtheil über die Abwesenheit der Tripperpilze erlaubte, habe ich deshalb nicht nur immer eine grössere Anzahl Schnitte wiederholt durchgesehen, sondern auch durch eine möglichst sorgfältige und mehrfach modificirte Färbung die prägnante Tinction etwa vorhandener Gonococcen vorher zu erreichen gesucht.

2. Die Bindehaut ist noch dunkel geröthet, mit feinen papillären Wucherungen bedeckt und an den Uebergangstheilen gewulstet. Das Kind beginnt bereits die Lider spontan zu öffnen. Die Absonderung ist noch sehr profus, milchig-eitrig und besteht abgesehen von einigen wenigen Epithelien der Hauptsache nach aus vielkernigen Eiterzellen, welche reichlich Gonococcen enthalten. Daneben finden sich auch freie Häufchen und Einzelexemplare.

Das Schleimhautpartikelchen wird sagittal und senkrecht zur Oberfläche geschnitten.

Die Schnittpräparate zeigen ein welliges Bindegewebe, welches bis auf 0,3 mm tief mit Rundzellen infiltrirt ist. Doch sind zwischen diesen bereits spindelförmige Elemente in ziemlicher Anzahl sichtbar. Unterhalb der Infiltrationszone beginnt ein fibrilläres Gewebe von fast normalem Aussehen, das die Querschnitte der Blutgefässstämmchen enthält. Das Capillarnetz längst der Oberfläche ist sehr ausgebildet, die erweiterten Schlingen sind noch strotzend mit Blut gefüllt.

Das bindegewebliche Stratum der Schleimhaut ist allenthalben von einer Epitheldecke überzogen. Dieselbe erreicht eine mittlere Dicke von ca. 30 μ und setzt sich aus einer unteren Lage kurzer, cylindrischer Zellen zusammen, welche ihrerseits 2 Reihen mehr spindelförmiger Elemente und schliesslich noch mehrere Lagen vollständig abgeplatteter Zellen trägt. Diese letzteren lassen grösstentheils keine Kerngebilde mehr

wahrnehmen, während die unteren Zellen alle mit schönen Kernen und Kernkörperchen ausgestattet sind. Zahlreiche Epithelauswüchse schieben sich bis zu 0,1 mm tief in das subepitheliale Gewebe vor. Sie sind durchgehends solid, bestehen aus grossen, länglichen Zellen und besitzen eine sehr wechselnde Form, sind bald dünn und zapfenartig, bald mehr breitbasig. Die meisten dieser Fortsätze sind ebenso wie der übrige Theil des Epithels von auswandernden Eiterkörperchen durchsetzt, zeigen jedoch im Ganzen ein dichtes und intactes Gefüge. Nur hie und da stösst man bei der Durchsicht vieler Schnitte auf eine Stelle, wo die Epitheldecke durch die Rundzelleninfiltration gelockert oder gänzlich in ihrem Zusammenhang gelöst ist. Wie in den bindegeweblichen Theil der Präparate, so sind auch in das Epithel viele Mastzellen mit grober und feiner Körnelung eingestreut.

Gonococcen können nur äusserst spärlich nachgewiesen werden. Sie liegen in kleinen Häufchen und Reihen zwischen den alleräussersten Zelllagen oder in den Fibringerinnseln, welche der Schnittoberfläche anhaften. Nur an den durch die Eiterung gelockerten Stellen der Epitheldecke sind sie etwas tiefer (bis 90 μ unter die Oberfläche) vorgedrungen und daselbst zu spärlichen Reihen oder aus 3—6 Exemplaren bestehenden Gruppen angeordnet. Das Bindegewebe erweist sich überall coccenfrei.

14. Sechszehnter Tag der Erkrankung. Präp. Nr. 22.

Die Conjunctiva ist noch stark hyperämisch, an den Uebergangsfalten geschwellt und secernirt in reichlicher Menge einen Eiter, der bereits eine schleimige Beschaffenheit anzunehmen beginnt. Derselbe besteht aus auffallend vielen Epithelien von plattenförmigem und theilweise kernlosem Aussehen und aus Eiterzellen, die meistens in Zerfall begriffen sind. Gonococcen sind am Excisionstage in mässiger Menge inner- und ausserhalb der Eiterzellen und auch auf den Epithelschollen nachzuweisen.

Das Conjunctivastückchen wird sagittal geschnitten.

Die Schnitte bestehen aus welligem Bindegewebe, welches bis auf ca. 0,4 mm tief mit Wanderzellen durchsetzt ist. Die Infiltrationszone schneidet ziemlich scharf ab und macht einem mit Spindelzellen versehenen Fasergewebe Platz. Spindelförmige Elemente treten übrigens auch zwischen den Rundzellen längs der Oberfläche in merklicher Anzahl zu Tage; ausserdem sieht man überall dunkelgefärbte Mastzellen. Ein weites Capillarnetz reicht bis an die Oberfläche, an der Grenze zwischen dem infiltrirten und nicht infiltrirten Theil der Präparate liegen die Lumina der grösseren Gefässstämmchen.

Die Epitheldecke ist an der ganzen Oberfläche der Schleimhaut wohl ausgebildet und besteht aus einer Schicht cubischer Zellen, welche dem subepithelialen Gewebe zunächst aufliegen, dann folgen nach aussen zu 2—3 Reihen mehr flacher und mit dem Längsdurchmesser horizontal, d. h. parallel zur Faserung der Schleimhaut gelegener Elemente, die schliesslich von einer mehrfachen Schicht ganz platter, kernloser Zellen überzogen werden. Die Epithelhülle ist ca. 30 μ dick und macht mehr den Eindruck eines Pflaster- als eines Cylinderepithels. Von ihrer untersten Zellage schieben sich breitbasige Fortsätze bis 0,1 mm tief in das subepitheliale Gewebe hinein. Die ganze Epithelschicht ist mit Wanderzellen reichlich durchsetzt; an einzelnen Stellen wird deren Ansammlung so gross, dass dadurch der Zusammenhang der zelligen Elemente leidet und diese zum Theil in grossen Schollen abgehoben werden.

Die Durchmusterung der Schnitte auf Gonococcen ergibt nur ein kümmerliches Resultat. Auf und zwischen den äussersten Zellen finden sich hin und wieder Einzelexemplare, zuweilen auch kleinere Gruppen, an den gelockerten Stellen des Epithels sieht man sie etwas tiefer vorgedrungen und freiliegende Häufchen bilden. Im Papillarkörper der Schleimhaut gelingt der Nachweis der Mikroorganismen niemals.

15. Achtzehnter Tag der Erkrankung. Präp. Nr. 23.

Die Conjunctiva ist noch stark gewulstet, hyperämisch und secernirt einen weisslichen Schleimeiter. Die Cornea ist eitrig infiltrirt und im unteren Theile perforirt. Im Secret finden sich am Tage der Excision Eiterzellen und viele Epithelien; Gonococcen sind reichlich vorhanden und liegen theils noch in den Zellen, theils frei zwischen ihnen.

Das bis 3 mm in die Mucosa hinabreichende Präparat wird sagittal und senkrecht zur Oberfläche geschnitten.

Die Schnitte zeigen ein welliges, feinfaseriges Bindegewebe mit überall gleichmässig vertheilter Zelleninfiltration. Doch ist diese keine sehr dichte, sondern treten auch längs der Oberfläche grössere Partien der Zwischensubstanz zu Tage. In den tieferen Straten herrschen die spindelförmigen Elemente bedeutend vor. Zahlreiche Mastzellen sind über die ganze Fläche der Schnitte zerstreut und haben vielfach ihren körnigen Inhalt frei in das umliegende Gewebe austreten lassen. Die Gefässentwickelung und -erweiterung ist noch sehr ausgeprägt.

Die Epitheldecke ist überall vorhanden, ca. 43 μ dick und unterscheidet sich nur mehr wenig vom normalen Cylinderepithel der Bindehaut. Die unterste Lage besteht aus cubischen Zellen, die zum Theil 2—3 Kernkörperchen in ihren grossen, bläschenförmigen Kernen aufzuweisen haben und nach oben von 1—2 Reihen mehr länglicher Zellen mit zartem Protoplasmaleib gedeckt werden. Nur streckenweise liegt auf dieser Zellschicht noch eine mehrfache Decke platter, kernloser Gebilde, welche zu Lamellen verbunden sind und als solche sich zum Theil abzulösen im Begriffe stehen. Durch die noch recht massenhafte Ein- und Durchwanderung von Eiterzellen bietet der Epithelüberzug ein etwas unregelmässiges Aussehen dar. Die Einwucherungen desselben in das Bindegewebe sind breitbasig und reichen nur mehr bis 160 μ tief.

Ich habe hier ferner noch zweier Arten von Zellen Erwähnung zu thun, denen ich auch bereits bei früheren Präpa-

raten begegnete, die ich aber hier auffallend reichlich vertreten fand, nämlich: erstens rundliche Gebilde von dem Umfang einer Epithelzelle, welche gewöhnlich in das unterste Stratum des Epithelsaumes eingebettet und mit dunkelgefärbten Körnern von so gleichmässiger Grösse angefüllt sind, dass eine Verwechselung derselben mit Coccenhaufen sehr nahe liegt. Doch ergiebt eine genauere Betrachtung, dass die einzelnen Körner nicht so distinkt begrenzt sind wie die Gonococcen und ferner nie die Semmelgestalt dieser besitzen, wenn auch zuweilen zwei Körner nach Diplococcenart aneinandergelagert sein können. Ich muss diese Gebilde für eine eigenthümliche Art von Mastzellen halten, von welchen sie sich hauptsächlich durch die bedeutende Grösse und die Gleichmässigkeit der Granula unterscheiden. Zweitens bemerkt man dicht unterhalb des Epithels an verschiedenen Orten merkwürdige Bildungen, die ich am ehesten mit einer kleinen Bacillencolonie, in der die einzelnen Stäbchen radiär oder strahlenartig angeordnet sind, vergleichen möchte. Doch handelt es sich hier sicher nicht um Spaltpilze, sondern wohl um einen eigenthümlichen Theilungsvorgang, welcher bei der regressiven Metamorphose der Zellkerne zu Stande kommt. Aehnliche Bilder habe ich häufig auch in und unter dem Epithelsaum wuchernder Papillome vorgefunden.

Tripperbacterien können nur spärlich nachgewiesen werden. Sie liegen zwischen den obersten Lamellen des Epithels und in den anhaftenden Gerinnseln in der mehrfach geschilderten Weise. Die tieferen Partien des Epithelsaumes und das Bindegewebe sind sicher coccenfrei.

16. Dreiundzwanzigster Tag der Erkrankung. Präp. Nr. 24.

Die Bindehaut ist noch ziemlich stark hyperämisch, die Uebergangsfalten sind geschwellt. Die Absonderung ist nicht mehr bedeutend; innerhalb einer Stunde sammelt sich im Conjunctivalsack nur eine geringe Menge weisslichen,

schleimigen Eiters an. Derselbe enthält am Tage der Excision Eiterzellen, einzelne Epithelien und in beträchtlicher Menge Gonococcen, welche zum Theil in den Zellen, zum Theil frei im Secret liegen.

Das Schleimhautpartikelchen wird sagittal geschnitten.

Die Schnittpräparate zeigen ein welliges Bindegewebe von fast normalem Aussehen. Dasselbe enthält spärliche Spindelzellen, nur um die Gefässwandungen herum findet sich eine Ansammlung von Rundzellen.

Die Epitheldecke ist überall vorhanden, ungefähr 42 μ dick und besteht aus einer unteren Lage polyedrischer Zellen, auf die nach aussen 2 — 3 Reihen mehr flacher Zellen mit spitzen Fortsätzen nach unten zu folgen; diese werden von mehreren Schichten platter, kernloser Elemente gedeckt, welche sich zu dünnen, gewellten Epithellamellen vereinigt haben. Der Bau der Epitheldecke entspricht dem des Pflasterepithels, die Anordnung derselben ist eine sehr regelmässige, Einwucherungen in das Bindegewebslager sind nicht wahrzunehmen.

Gonococcen werden nur in geringer Anzahl in den äussersten Schichten des Epithels und in den Auflagerungen vorgefunden. Das übrige Gewebe erweist sich frei von Mikroorganismen.

17. Fünfundzwanzigster Tag der Erkrankung. Präp. Nr. 25.

Die Lider werden spontan geöffnet; vor 3 Tagen ist eine Aetzung mit Lapis mitigat. vorausgegangen. Die Bindehaut erscheint noch hyperämisch, an den Uebergangsfalten geschwellt und sondert in mässiger Menge einen Schleimeiter ab, der aus Eiterkörperchen und wenigen Epithelien besteht. Gonococcen sind am Excisionstage noch in beträchtlicher Anzahl vorhanden und liegen in kleinen Häufchen frei im Secret. Gonococcenhaltige Zellen werden nur sehr vereinzelt angetroffen.

Das sehr kleine Schleimhautpartikelchen wird sagittal geschnitten.

Die Schnittpräparate erweisen sich aus faserigem Bindegewebe bestehend, welches nur längs der Epithelgrenze eine schmale Infiltrationszone erkennen lässt und im übrigen Theile

nur spindelförmige Elemente enthält. Ueberall zerstreut liegen Mastzellen, die Gefässentwickelung ist nur gegen die Epithelgrenze hin stärker ausgesprochen.

Die Epitheldecke, allseitig gut ausgebildet, besitzt eine mittlere Dicke von 40 μ und besteht in ihrer unteren Schicht aus grossen, cubischen Zellen, an welche sich nach oben zu 2—3 Lagen spindelförmiger Elemente und schliesslich kernlose Epithelplatten, die zu dünnen Lamellen verbunden sind, anfügen. Von der untersten Zellschicht aus schieben sich cylindrische und kolbige Auswüchse bis zu 0,25 mm in das subepitheliale Gewebe vor. Die Ansammlung der Wanderzellen im Epithelsaum ist noch bedeutend.

Gonococcen werden blos in den Secretresten, die der Aussenfläche der Schnitte anhängen, getroffen, Epithelsaum und Bindegewebe sind sicher frei von Pilzen.

18. Zweiunddreissigster Tag der Erkrankung. Präp. Nr. 26.

Das Auge wird bereits seit einer Woche spontan geöffnet, eine Aetzung mit mitigirtem Stift ist vor 3 Tagen vorausgegangen. Am Excisionstage erscheint die Bindehaut noch hyperämisch, leicht granulirt, an den Uebergangstheilen geschwellt und secernirt in geringer Menge einen dünnen schleimigen Eiter, der aus frischen Eiterzellen und vielen Epithelien besteht und Gonococcen noch in sehr bedeutender Anzahl enthält. Dieselben sind wohlausgebildet, liegen meistens zu kleinen Gruppen vereinigt frei im Secret und werden nur selten innerhalb des Protoplasmakörpers der Eiterzellen angetroffen.

Das Stückchen der Conjunctiva wird sagittal geschnitten.

Die Präparate zeigen ein welliges Bindegewebe von fast normalem Aussehen, welches nur noch an den der Epithelgrenze benachbarten Partien eine schwache Rundzelleninfiltration erkennen lässt und daselbst auch viele Mastzellen aufweist. Längs der Oberfläche verlaufen dilatirte Capillarschlingen.

Die Epitheldecke ist überall vorhanden, im Durchschnitt 49 μ dick und besteht im unteren Theil aus cubischen Zellen, auf die 2—3 Schichten mehr flachgedrückter, mit dem Längs-

durchmesser horizontal verlaufender Elemente folgen. Diese werden schliesslich noch von einer Lage kernloser Epithelplatten gedeckt. Zahlreiche Wanderzellen durchsetzen den Epithelüberzug. Einwucherungen des Epithels in das unterliegende Bindegewebe von breitbasiger und kolbiger Form sind auch hier nachzuweisen. Sie erstrecken sich bis 0,2 mm in die Mucosa hinein und bestehen wie in den früheren Fällen aus länglichen Zellen, deren Kerne zum grossen Theil in Theilung begriffen sind.

Gonococcen sind nirgends mehr, weder im Epithel noch im Bindegewebe aufzufinden.

Vergleichsweise reihe ich diesen Befunden, welche sich alle auf die ächt gonorrhoische Conjunctivitis beziehen, noch in Kürze die Beschreibung eines Präparates an, welches von einer nicht gonococcenhaltigen Pseudoblennorrhoe eines Neugeborenen stammt.

Die Entzündung bestand seit 4 Tagen. Die Augenlider waren hochgeschwellt, die Conjunctiva trat beim Auseinanderziehen der Lider in Gestalt zweier dunkel gerötheter, mit Fibrinfetzen belegter, dicker Wülste zu Tage. Die Secretion war wässerig, von gelblicher Farbe und enthielt einige Eiterflocken. Diese erwiesen sich aus weissen Blutzellen und Fibrinfasern zusammengesetzt. Ausser einigen wenigen Stäbchen konnte ich im Secret während des ganzen Verlaufes der Krankheit keine Mikroorganismen nachweisen.

Das Schleimhautstückchen war der untern Uebergangsfalte entnommen und bestand aus welligem, feinfaserigem Bindegewebe, welches bis auf 1,8 mm tief dicht mit vielkernigen Rundzellen infiltrirt war. Die Gefässvermehrung und -erweiterung war sehr ausgeprägt, ein reichliches Netz dilatirter Capillaren erstreckte sich bis ganz nahe an die Oberfläche.

Der Epithelsaum fehlte an den meisten Stellen der Schleimhaut vollständig und war daselbst die blossliegende Mucosa mit einem dünnen, fibrinösen Belag bedeckt. Auf kurze Strecken weit sah man verschiedentlich noch als Rest des früheren

Epithels eine Lage polymorpher Zellen, doch waren dieselben durch die Eiterung bereits in ihrem Zusammenhang gelockert und nahe daran, auseinandergeworfen und abgelöst zu werden.

Von Bacterien keine Spur.

In grossen Zügen zusammengefasst stellt sich nach den vorausgegangenen Untersuchungen das Verhalten der Gonococcen bei der Blennorrhoea neonatorum somit in folgender Weise dar:

Mit dem inficirenden Secret kommt eine gewisse Menge der Mikroorganismen, welche sicher nicht sehr gross zu sein braucht und, wenn man bedenkt, dass ein kleinstes Tröpfchen blennorrhoischen Eiters zur Uebertragung der Krankheit genügt, unter Umständen nur einige Coccenhäufchen und ein paar zerstreute Einzelexemplare umfasst, in den Conjunctivalsack. In der daselbst regelmässig auch bei gesunder Schleimhaut vorhandenen Feuchtigkeitsschicht finden die Bacterien einen im höchsten Grade adäquaten Nährboden, sodass sie sich sehr rasch zu vermehren im Stande sind und bereits nach 24 Stunden in grosser Anzahl vorgefunden werden.

Sie dringen nun, ohne dass sich dabei eine Betheiligung der coccenhaltigen Eiterzellen nachweisen lässt, zwischen die obersten Epithelzellen und auch in die weiche Protoplasmasubstanz dieser selbst ein, wuchern aber weiterhin hauptsächlich zwischen den epithelialen Elementen in die Tiefe und gelangen so schliesslich bis an den Papillarkörper der Schleimhaut. Die Zeit, welche darüber vergeht, ist eine verschieden lange, doch kann bereits am 2. Tage der Erkrankung das ganze Epithellager mit Diplococcen vollständig durchsetzt sein. Der Weg, den dieselben bei ihrem Durchmarsch durch das Epithel einschlagen, ist immer der gleiche, nämlich die Kittsubstanz zwischen den Zellen; je nach der Menge der Coccen und der Beschaffenheit des Epithels aber erhält man etwas differente

mikroscopische Bilder. Bald sieht man die Gonococcen nur zu schmalen Reihen geordnet vorwärts dringen und, wenn sie eine Lücke im Gewebe vorfinden, zu einer rundlichen Colonie anschwellen, bald sind es mehr rasenartige Pilzanhäufungen, welche sich in breiter Fläche von aussen her zwischen die Zellen einschieben. In jedem Falle ist um diese Zeit die Reaction von Seite des Gewebes schon eine sehr ausgebildete. Grosse Schwärme weisser Blutzellen sind aus dem erweiterten Capillarnetz, das bis dicht an die Epitheldecke hinreicht, ausgewandert und in die obersten Strata des Bindegewebes eingedrungen, um von da aus durch das Epithellager hindurch an die Oberfläche zu gelangen. Je nach der Heftigkeit des Flüssigkeits- und Zellenstromes wird das schon durch die Pilzwucherung in seiner Regelmässigkeit und Festigkeit gestörte Epithelstratum nun entweder durch die Eiterzellen einfach auseinandergefasert oder sogleich in grösseren Schollen abgehoben, wozu häufige capilläre Blutergüsse zwischen Epithel und Bindegewebe und die Scheuerung der Pars tarsalis am Bulbus beim Lidschlag das ihre beitragen mögen. Kommt es an Stelle der abgeworfenen Epitheldecke zu einer croupösen Ausschwitzung, so verbreiten sich die Bacterien zwischen dem fibrinösen Faserwerk und den eingelagerten, lymphoiden Zellen in Gestalt zierlicher Häufchen und Reihen.

Am Uebergangsepithel des Limbus corneae und des Lidrandes schneidet die Pilzinvasion scharf ab, dasselbe behält ebenso wie das Pflasterepithel der Hornhaut seine regelmässige Schichtung und sein normales Aussehen unverändert bei.

Ist einmal der epitheliale Ueberzug durchbrochen oder zu Verlust gegangen, so steht dem Einwuchern der Mikroorganismen in den streckenweise vollständig blossliegenden oder nur mit einer Gerinnungsschicht bedeckten Papillarkörper der Schleimhaut nichts mehr im Wege. Doch scheint ihre Kraft gebrochen, denn ihre weitere Ausbreitung beschränkt

sich auf die oberflächlichsten Schichten des subepithelialen Bindegewebes. Gewöhnlich liegen die Gonococcen daselbst nicht allzu reichlich in längeren oder kürzeren Reihen zwischen den parallel zur Oberfläche verlaufenden und etwas verdichteten Faserzügen, oder sie bilden, wo diese auseinanderweichen, rundliche Colonien, die den Umfang eines Capillargefässquerschnittes nur ausnahmsweise überschreiten. Seltener schon trifft man sie in Zügen, die senkrecht in das Gewebe hinabführen und sich möglicherweise an das Lumen capillärer Lymphspalten halten. Auch coccenhaltige Eiterkörperchen kommen vor, sind jedoch im Vergleich zu der Menge der frei im Gewebe liegenden Pilzanhäufungen meistens spärlich vertreten und lassen sich in vielen Präparaten überhaupt nicht nachweisen.

Während sich die Mikroorganismen auf diese Weise in den äussersten Lagen des conjunctivalen Bindegewebes vermehren, nehmen die Entzündungserscheinungen immer noch an Intensität zu; die Rundzelleninfiltration reicht schliesslich bis 2 mm unter die freie Oberfläche der Schleimhaut hinab und wird so dicht, dass Zelle an Zelle liegt. Hiemit ist der Uebergang zum eitrigen Stadium der Blennorrhoe gegeben.

Verschieden bald, unter günstigen Umständen aber bereits am 4. Tage der Erkrankung, beginnt von den spärlichen Resten des ursprünglichen Epithelüberzugs aus eine Regeneration, welche rasch fortschreitet und der weiteren Ausbreitung der Coccen im Gewebe ein baldiges Ende bereitet. Der neue Epithelsaum besteht anfänglich aus einer Lage cubischer oder auch in die Länge gezogener und in rascher Proliferation begriffener Elemente, welche sehr bald von 2—3 Schichten mehr platter Zellen mit spindelförmigen Fortsätzen gedeckt werden. Diese letzteren greifen gegenseitig übereinander und bilden so für alle unterliegenden Theile eine schützende Hülle, welche schliesslich dadurch ihre Vollendung erreicht, dass die äussersten, ältesten Epithelzellen ihre Kerne verlieren und zu förm-

lichen Epidermislamellen zusammenschmelzen, die den Mikroorganismen ein undurchdringliches Hinderniss entgegenstellen. Die Auswanderung der Eiterzellen geht während der Neubildung des Epithels ungehindert und ohne dass für gewöhnlich seine regelmässige Anordnung eine Störung erfährt, fort.

Immer, wenn auch nicht in jedem Falle gleich stark ausgesprochen, verbinden sich mit der Regeneration des Epithels Wucherungsvorgänge an demselben der Art, dass vom untersten Zellstratum aus vielgestaltige, solide Zapfen in das bindegewebliche Substrat hineinwachsen. In ihren Anfängen können diese bereits am 4. Erkrankungstage wahrgenommen werden, wo sie ganz kurze Fortsätze mit kolbigen Enden darstellen. Wenn der gedachte Vorgang zur vollen Ausbildung gelangt ist, was ungefähr um den 10.—12. Tag der Erkrankung der Fall zu sein pflegt, so verleihen die tief in das Bindegewebe eindringenden und durch dasselbe verzweigten Zellencylinder den Schnittpräparaten ein Aussehen, welches in mancher Beziehung an die Wucherungszone eines Cancroides erinnert.

Um diese Zeit ist dann von einem Vorhandensein der Gonococcen im Papillarkörper bereits keine Rede mehr und sind es nur die allerobersten Partien der Epitheldecke, welche noch Reihen und Häufchen der Pilze zwischen sich beherbergen. Doch kann unter Umständen eine abermalige Cocceninvasion in die tieferen Lagen des Epithelstratum zu Stande kommen, wenn nämlich der neugebildete Epithelüberzug dem allzuheftigen Andrange der durchwandernden Rundzellen nicht zu widerstehen vermag und durch sie ähnlich wie das erste Mal beim Beginne der Krankheit auseinandergeworfen wird. Sehr schön wird dieses Ereigniss durch die Präparate 17 und 18 illustrirt. Zwischen den wohlerhaltenen Theilen des Epithels finden sich da einige Stellen, wo die Continuität der Decke unterbrochen ist, ihre Zellen durch eine massenhafte Einwanderung von Eiterkörperchen aus ihrer gegenseitigen Verbindung gelöst und

durch den Druck der Exsudatmasse abgeplattet sind und nach aussen gedrängt zu werden im Begriffe stehen. Hier haben die Coccen wieder ein neues Feld zur Vermehrung gefunden und dringen in zahlreichen Colonien in die gelockerte Epithelpartie vor.

Derartige Recidiven können die definitive Ausbildung des neuen Epithels zwar verzögern, doch pflegt dieselbe bei Neugeborenen um die dritte Erkrankungswoche allerseits vollendet zu sein. Der ganze Bindehauttractus ist dann mit einem Epithelüberzug ausgekleidet, der alle Charaktere eines geschichteten Pflasterepithels besitzt und diese Beschaffenheit unverändert beibehält, bis die Schwellung und Wucherung des Papillarkörpers sich wieder zurückgebildet haben.

Man sieht, die Ausbreitung der Gonococcen innerhalb der blennorrhoisch afficirten Conjunctiva ist nach dieser Darstellung eine sehr beschränkte. Das normale Cylinderepithel wird zwar in raschem Ansturm durchbrochen, auch zwischen den oberflächlich gelegenen Bindegewebsbündeln der Tunica propria vermögen die Pilze sich noch mit einer gewissen Intensität zu vermehren, damit ist aber ihr Wachsthum, wenigstens soweit es das Gewebe der Schleimhaut selbst anlangt, beendet, und macht es den Eindruck, als ob die Gonococcen in den tieferen Partien der Mucosa nicht mehr die Bedingungen zu einer gedeihlichen Entwickelung vorfinden resp. den daselbst von Seite der Gewebselemente auf sie ausgeübten Einflüssen nicht zu widerstehen befähigt sind*).

*) Dass die Gonococcen sich innerhalb des Cutisgewebes nicht weiter vermehren, sondern sehr rasch zu Grunde gehen, erhellt aus den negativen Ergebnissen der Impfungen mit gonorrhoischem Eiter, welche die Syphilidologen früher vielfach beschäftigten. Wie ich an der v. Rinecker'schen Klinik erfahren habe, können sogar Injectionen von reinem Trippersecret in das subcutane Gewebe reactionslos verlaufen. Verschafft man sich nach 24 Stunden durch eine Incision

Während eines Theiles des eitrigen und während des ganzen schleimig-eitrigen Stadium, also während der grösseren Hälfte des Krankheitsverlaufes überhaupt findet die Gonococcenwucherung bereits ausserhalb der Gewebscontinuität auf der Epitheloberfläche und im Secret statt.

Die Mächtigkeit der Pilzinvasion und die Dauer ihrer einzelnen Phasen gestalten sich, wie von vorneherein zu vermuthen war, in den einzelnen Fällen etwas verschieden und sind in erster Linie von der differenten Reaction des befallenen Organismus abhängig. Schon die primären Entzündungsvorgänge, die Gefässdilatation, die Zellvermehrung und Zellauswanderung machen sich nicht immer in gleich starker Weise, die Neubildung und die Wucherung des Epithels kommen nicht jedes Mal mit derselben Energie zu Stande, so dass dem Vordringen und der Ausbreitung der Mikroorganismen ein verschieden weiter Spielraum gewährt wird. Wenn es gestattet ist, nach dem einzigen Präparat, welches ich von der Ophthalmoblennorrhoe beim Erwachsenen zur Untersuchung bekommen konnte, einen Vergleich mit den Vorgängen beim Neugeborenen zu ziehen, so scheint bei dem ersteren die Regeneration des Epithels viel später einzutreten und dementsprechend die Pilzwucherung im bindegeweblichen Theil der Schleimhaut länger dauernd und intensiver auszufallen. Wenigstens war beim Erwachsenen am 14. Tage der Erkrankung von einem Epithel noch nichts zu bemerken, der Papillarkörper lag vollständig

---

wieder eine Quantität von dem eingebrachten Secret, so sieht man die Zellen noch gut erhalten, die Coccen sind verschwunden.

An das Eindringen der Gonococcen in die Leber, die Milz u. s. w., wie es Aufrecht (l. c. p 274) beschreibt, vermag ich nicht zu glauben. Die Körnchenhaufen, welche Aufrecht daselbst bei einem an Nabelvenenentzündung gestorbenen Kinde fand und für Tripperbacterien hielt, waren, wenn sie überhaupt aus Mikroorganismen bestanden, sicher keine Gonococcen. Das beweist schon die leichte Tingirbarkeit im Schnittpräparat mit Bismarkbraun.

bloss und enthielt noch in beträchtlicher Menge theils freiliegende, theils in das Zellprotoplasma der Eiterkörperchen eingebettete Gonococcencolonien.

Wenn schon an ein und demselben Schleimhauttractus je nach dem Alter der erkrankten Person die Cocceninvasion merkliche Differenzen darbietet, wird man die Uebertragung der an der Conjunctiva der Neugeborenen gewonnenen Resultate auf andere Schleimhäute, welche dem Gonococcus zugänglich sind, nur in beschränkter Weise und unter stetiger Rücksichtnahme auf die speciellen anatomischen Verhältnisse für zulässig erklären dürfen. Es ist ja nicht unmöglich, dass beispielsweise an der Harnröhrenschleimhaut die Ausbreitung der Tripperbacterien einmal etwas tiefer greift, dass die Pilze unter Umständen auch einmal in die Lymphgefässe weiterwuchern und auf diesem Wege in die Drüsen gelangen (Wolff) oder in die Blutbahn kommen und im Erguss einer metastatischen Kniegelenksentzündung gefunden werden (Petrone, Kammerer). Doch werden derartige Vorkommnisse immer nur eine Ausnahme von der Regel bilden und wird man daran festhalten müssen, dass gewisse allgemeine Eigenschaften der Gonococcen — und dahin rechne ich vor Allem die an der Conjunctiva festgestellte Eigenthümlichkeit, nur in das Cylinder-, nie in das geschlossene Plattenepithel einzudringen, im Bindegewebskörper sich nur innerhalb der oberflächlichsten Schichten und zwar meistens frei zwischen den Zellen zu vermehren — hier wie dort zur Geltung kommen. Ueber die detaillirteren Verhältnisse können freilich nur Beobachtungen Aufschluss geben, die an den betreffenden Schleimhäuten selbst angestellt sind.

Mangels solcher halte ich mich auch nicht für berechtigt, ohne Weiteres dem Urtheil Arning's über die Bockhart'schen Untersuchungen beizutreten. Ich habe bereits Eingangs dieses Abschnittes erwähnt, dass der Bockhart'sche Fall schon seiner Aetiologie halber eine eigene Beurtheilung er-

fahren muss. Man wird zugeben müssen, dass sich die Verbreitung der Mikroorganismen wesentlich anders gestaltet, wenn mit einem Male eine ganze Spritze voll einer Reincultur, also viele Tausende von Pilzhaufen auf die Schleimhaut kommen, als wenn, wie dies im Laufe der gewöhnlichen Infection geschieht, ursprünglich nur wenige Coccengruppen eingeimpft werden und dem Organismus sozusagen Zeit gelassen ist, seine Hülfs- und Abwehrapparate in Thätigkeit zu setzen. Ferner darf nicht unbeachtet bleiben, dass es Bockhart mit einem decrepiden Individuum zu thun hatte, dessen Gewebe den Pilzen weit weniger Widerstand entgegenzustellen vermochte als die noch mit der vollen Wachsthumsenergie ausgestattete Conjunctiva der Neugeborenen. Diese Umstände, zusammengenommen vielleicht noch mit der anatomischen Verschiedenheit des Substrates, auf welchem der Infectionsprocess ablief, mögen die Differenzen zwischen Bockhart's und meinen Untersuchungen einigermassen erklären; gross genug bleiben sie immerhin.

Während meine Präparate übereinstimmend ergaben, dass das ursprüngliche Schleimhautepithel schon in den ersten Tagen der Krankheit abgestossen wird und zu Grunde geht, bildet Bockhart noch am 10. Tage ein fast normal aussehendes Cylinderepithel ab; während ich um diese Zeit Coccen nur in den oberflächlichsten Gewebsschichten vorfand, waren sie bei Bockhart bis tief in die Submucosa und sogar in das Corpus cavernosum vorgedrungen. Aber auch abgesehen von diesen Verschiedenheiten der Ausbreitung, die sich am Ende noch auf die Besonderheiten des Bockhart'schen Falles zurückführen lassen, ist auch das Verhalten der Mikroorganismen zum Gewebe und zu den Zellen bei Bockhart ein total anderes als in meinen sämmtlichen Fällen. Jenes Eingeschlossensein der Coccen in die Zellkerne, wie es Bockhart angibt und so häufig sah, habe ich bei der Durchmusterung von

Hunderten von Schnittpräparaten nur ein einziges Mal, und auch da nicht an einer gewöhnlichen Eiterzelle, sondern an einer grossen epitheloiden Zelle zu Gesicht bekommen und darf deshalb wohl behaupten, dass ein derartiges Verhalten der Gonococcen höchst selten ist und nur ganz ausnahmsweise vorkommt. Ob Bockhart Coccenanhäufungen, die um die Kerne in das Zellprotoplasma eingebettet waren, für in den Kernen liegend hielt, oder ob er sich wirklich, wie Arning meint, durch Kernkörnelungen täuschen liess, kann natürlich nur an der Hand seiner Präparate entschieden werden. Solche standen mir nicht zu Gebote.

Es bleibt schliesslich noch die Frage zu beantworten, ob die geschilderte Ausbreitung der Gonococcen im Gewebe den ganzen Entzündungsprocess, wie wir ihn bei den gonorrhoischen Schleimhautaffectionen und speciell bei der Ophthalmoblennorrhoe der Neugeborenen in Scene treten sehen, zu erklären im Stande ist. Ich habe es bisher möglichst zu vermeiden gesucht, die Gonococcen als die infectiösen Mikroorganismen, als die eigentlichen Träger des gonorrhoischen Contagium hinzustellen und war bestrebt, auf objective Weise diejenigen Thatsachen zusammenzustellen, welche die Secret- und Gewebsuntersuchungen über sie ergaben, glaube aber an dieser Stelle die Besprechung der Beziehungen zwischen Coccenwachsthum und der specifischen Entzündung nicht umgehen zu können.

Man mag sich der nosogenen Thätigkeit der Spaltpilze gegenüber so skeptisch verhalten als man will, wer das vehemente Eindringen der grossen Coccenmassen durch die Epitheldecke der inficirten Schleimhaut sieht, wird einen innigen Connex zwischen der Bacterienwucherung und der gleichzeitig auftretenden Entzündung nicht von der Hand weisen können. Hier im Beginne der Erkrankung liegen Ursache und Wirkung offen zu Tage; dem intensiven Reiz, welcher durch die rapide Vermehrung der Pilze in dem zarten und empfindlichen Epithel

gesetzt wird, entspricht die Reaction von Seite des Gewebes, beide stehen im directen Verhältniss zu einander. Aber auch in den folgenden Stadien des Tripperprocesses, wo wenigstens an der Conjunctiva der Neugeborenen das Gewebe selbst pilzfrei geworden ist, genügt wohl die rasenartige Ausbreitung der Coccen auf der Schleimhautoberfläche, ihre Anwesenheit im Secret und die hiedurch bedingte continuirliche Reizung, welche man sich in Anbetracht der bekannten chemischen Kraftleistungen der Mikroorganismen ja nicht allein als eine grob mechanische zu denken braucht, um den weiteren Ablauf des Symptomencomplexes zu erklären. Dieser wird der Hauptsache nach durch Wucherungserscheinungen am Epithel und am Papillarkörper dargestellt, wie wir sie in ähnlicher Weise auch nach anderen chronischen Irritationen auftreten sehen. Das Secret des erkrankten Conjunctivalsackes dient den Gonococcen als vorzüglicher Nährboden, auf dem sie sich rasch und immer aufs Neue vermehren, und als Basis, von wo aus immer neue Vorstösse gegen das Schleimhautgewebe gemacht werden, bis endlich die Ausbildung einer festen Epitheldecke und das Hand in Hand damit gehende Versiegen der Secretion den Bacterien einerseits den Weg ins Gewebe abschneidet, andererseits auch den Nährboden entzieht, womit der ganze Invasionsprocess beendet ist.

Nach der Bockhart'schen Darstellung wird die Elimination der im Gewebe vorhandenen Gonococcen vorzüglich durch die Eiterung bewirkt, die Pilze dringen in die Eiterzellen ein und werden von diesen mit an die Oberfläche genommen. Ich habe bei meinen Gewebsuntersuchungen coccenhaltige Eiterzellen nur verhältnissmässig spärlich angetroffen und muss deshalb diesen Vorgang für einen sehr beschränkten halten. Meiner Ueberzeugung nach hat das Eindringen der Gonococcen in die Protoplasmasubstanz der farblosen Blutkörperchen mit all' seinen einzelnen Phasen und Metamorphosen zum grössten

Theil im Secret statt. Die Gründe, welche mich zu dieser Annahme drängen, habe ich bereits oben auseinanderzusetzen Gelegenheit gehabt.

Die grosse Masse der in den obersten Gewebsschichten vorhandenen Gonococcen geht daselbst unter dem schädlichen Einflusse der Gewebselemente durch einfache Auflösung zu Grunde und erfolgt somit die schliessliche Heilung nicht sowohl durch die Elimination der Mikroorganismen als vielmehr durch eine Absperrung des Gewebes gegen das fernere Eindringen der Pilze vermittelst einer mehrschichtigen Pflasterepitheldecke.

Gerade der energischen Wachsthumsthätigkeit, welche das Epithel entfaltet, muss die grösste Bedeutung für den Ablauf der Infection beigemessen werden. Sie schiesst zwar anfänglich über das nächste Ziel hinaus und führt zu tief in das Bindegewebssubstrat hineingreifenden Wucherungen, allein der eigentliche Zweck, — teleologische Hintergedanken liegen mir beim Gebrauche dieses Wortes fern — die Bildung eines schützenden, dermoiden Epithels wird eher oder später erreicht und damit den Pilzen ein Damm entgegengesetzt, den sie nicht durchbrechen können und der auch schon bei ihrem ersten Ansturm die Cornea vor ihrer verheerenden Wirkung zu bewahren vermochte. Erst ganz gegen Ende der Krankheit werden die platten Zellen wieder abgeworfen und kommt in ziemlich directem Uebergang das normale Cylinderepithel wieder zu Stande.

IV. Reincultur und Rückimpfung.

1. Züchtungsversuche.

Versuche, den Neisser'schen Diplococcus ausserhalb der Schleimhaut und ihres Secretes auf künstlichem Nährboden zum Wachsen zu bringen, liegen in grösserer Anzahl vor. Der

erste, der sich damit beschäftigte oder wenigstens darüber publicirte, war Bokai. Derselbe benützte als Impfmaterial sowohl Eiter vom Harnröhrentripper als von der Bindehautblennorrhoe und scheint sich eines flüssigen Nährsubstrates bedient zu haben. Das Vorhandensein anderer pflanzlicher Organismen konnte nach Angabe des Autors als ausgeschlossen betrachtet werden. 2—3 Wochen nach der Aussaat wimmelten die Culturflüssigkeiten von Mikrococcen, die sich in jeder Hinsicht als identisch mit den Neisser'schen erwiesen. Eine Kontrolle und Kritik dieser Arbeit ist, wie Leistikow mit Recht bemerkt, aus dem einfachen Grunde nicht möglich, weil nicht näher ausgeführt wird, wie die Züchtungen vorgenommen wurden.

Eine genauere Beschreibung seiner Cultivirungsresultate mit Harnröhreneiter hat Neisser gegeben. Als Nährboden diente ihm Fleischextractpeptongelatine von fast neutraler Reaction. Sogleich beim ersten Versuche gingen alle 62 Impfstiche auf der in 12 flachen Schalen ausgebreiteten Gelatine an. Bereits nach 24 Stunden bildete sich um die Impfstiche eine zarte, weissgelbe Fläche mit unregelmässig serpiginösem Rande und trockenem Aussehen, die nach weiteren 24 Stunden bedeutend an Grösse zugenommen hatte, während ihr Centrum in Folge nicht genügender Sterilisation der Gelatine durch Leimbacillenwucherung verflüssigt war. Doch blieben beide Bacterienarten vollkommen getrennt und entwickelte sich jede für sich. Die Culturen konnten durch 7 Generationen hindurch mit stets gleichem Erfolge auf Gelatine weitergeführt werden und bestanden mikroscopisch aus verhältnissmässig grossen, haufenbildenden Coccen von Semmelform.

Die Aufzüchtung neuer Reinculturen aus Trippereiter gelang jedoch weiterhin weniger gut als das erste Mal; es kam nur zu einer kümmerlichen Entwickelung, die Mikrococcen blieben in Haufen, ohne sich über die Oberfläche auszubreiten und

wechselten dabei ihre Grösse so beträchtlich, dass Neisser selbst an Verunreinigungen dachte, eine derartige Deutung aber wegen der Constanz der Befunde doch für unwahrscheinlich hielt und schliesslich die Meinung äusserte, dass es hauptsächlich auf die Wahl der Nährgelatine ankomme. So waren bei seinem ersten Versuche Impfungen auf Blutserumgelatine steril geblieben, während die Coccen aus dem nämlichen Eiter auf Fleischextractpeptongelatine ohne Weiteres angingen.

In der Gesellschaft der Charitéärzte in Berlin hat ferner Leistikow über Züchtungsversuche mit gonorrhoischem Eiter berichtet, welche er in Gemeinschaft mit Loeffler vornahm und die ergaben, dass die Bacterien auf Blutserumgelatine vorzüglich gediehen. Aus seiner später veröffentlichten und etwas eingehenderen Beschreibung entnehme ich, dass alle Bestrebungen, die Gonococcen bei Zimmertemperatur auf Gelatine von Bouillon (Rind, Huhn, Mensch), auf Fleischwasserpeptongelatine, Blutwasser, Glaskörper, Cohn'scher Flüssigkeit zum Wachsthum zu bringen, erfolglos blieben. Beim Durchprobiren dieser Nährlösungen im Brütofen zeigte sich endlich, dass Blutserumgelatine das geeignete Nährsubstrat war. Die Aechtheit der Culturen wurde durch die mikroscopische Untersuchung festgestellt, welche deutlich erkennen liess, wie sich die Mikroorganismen von den Gruppen in den Zellen aus verbreiteten.

Die ausführlichsten Angaben über Gonococcenreinculturen hat Krause gemacht. Derselbe entnahm sein Impfmaterial gonorrhoischen Bindehautentzündungen Neugeborener und benützte nach vergeblichen Versuchen mit Fleischextractpeptongelatine als Nährboden Hammelblutserum, welches in kleinen Glasnäpfen mit aufgeschliffenem Deckel zum Erstarren gebracht wurde. Nachdem mit dem coccenhaltigen Eiter einige Impfstriche auf die Oberfläche des Blutserum gemacht waren, kamen die Gläser in die feuchte Kammer und wurden einer Temperatur von 32—38° C. ausgesetzt. Bereits nach 24 Stunden

konnte von den Stellen, wo sich die Coccen entwickelt hatten, weitergeimpft werden und nach 2—3 Ueberimpfungen war die gewünschte Reincultur erzielt. Dieselbe sah makroscopisch graugelblich aus, bot ein ausserordentlich langsames Wachsthum dar und schob sich in Gestalt eines dünnen Belages vom Impfstrich aus nach allen Seiten vor. Bei Zimmertemperatur gelang die Cultivirung der Bakterien aus dem Eiter nicht, dagegen wuchsen sie von einer Reincultur auf frischen Nährboden übertragen, wenn auch entsprechend langsamer als im Brütofen. Von leichten Veränderungen der Grössenverhältnisse abgesehen, blieb den Coccen auch in der Cultur ihre eigenthümliche Form gewahrt.

Ausser den genannten Autoren scheinen sich, wie ich aus gelegentlich gemachten Bemerkungen ersehe, auch Sattler und Arning mit der Reinzüchtung der Tripperbacterien beschäftigt zu haben. Ferner führte Chameron eine Gonococcencultur bis zur 9. Generation fort, und züchtete Sternberg aus Trippereiter in Fleischpeptonlösung und von da auf festem Nährboden rasch wachsende Diplococcen. Oppenheimer erhielt ein ähnliches Resultat mit erstarrtem Blutserum. Endlich habe ich, um vollständig zu sein, noch der Reincultur von Fehleisen Erwähnung zu thun, die Bockhart zu seiner Impfung benützte und von der nur bekannt geworden ist, dass sie aus gonorrhoischem Urethralsecret stammte, bei Körpertemperatur auf Fleischextractpeptongelatine angegangen und bis zur 4. Generation fortgeführt war.

Wenn man die Resultate der Culturversuche, insoweit es die Genauigkeit ihrer Mittheilung überhaupt gestattet, mit einander vergleicht, so ergeben sich ganz wesentliche Differenzen, welche es unzweifelhaft machen, dass die einzelnen Beobachter verschiedene, wenn auch formähnliche Mikroorganismen unter den Händen hatten. Während ein Theil der Autoren rasch wachsende und offenbar sehr widerstandsfähige Coccen beschreibt,

die bei Körperwärme und sogar bei Zimmertemperatur gut gediehen und sich in dicker Schicht auf gewöhnlicher Fleischextractpeptongelatine verbreiteten, misslangen Anderen alle auf diesem Nährsubstrat ausgeführten Impfungen und wird ausdrücklich die langsame Entwickelung der Mikroorganismen betont, welche nur in einer sehr dünnen Lage die Oberfläche des Blutserum überzogen. Der mikroscopische Befund war überall der nämliche: semmelförmige Diplococcen, die in Haufen wuchsen und nur bezüglich ihrer Grösse einige Unterschiede mit den im Secret vorkommenden Gonococcen darboten. Wollte ich unter diesen Umständen zu einem sicheren Urtheil über das Verhalten der Gonococcen auf künstlichem Nährboden kommen, so musste ich zu eigenen Untersuchungen meine Zuflucht nehmen.

Anfänglich im Verein mit Bockhart und unter dem Einflusse der Fehleisen'schen Cultur benützte ich Fleischextract- und Fleischinfuspeptongelatine von verschiedener Concentration und verschiedener Reaction, meistens solche, die durch vorsichtigen Zusatz von Dinatriumphosphat auf einen ganz schwachen Grad von Alcalescenz gebracht worden war. Als Impfmaterial nahm ich möglichst stark coccenhaltiges Secret aus allen Stadien nicht medicamentös behandelter Harnröhrentripper, welches theils in dünner Schicht auf der Oberfläche der Nährlösung ausgebreitet, theils in dickeren Strichen aufgetragen, theils auch durch Einstiche in die tieferen Theile der Gelatine eingebracht wurde.

Blieben die Gläser bei einer Temperatur zwischen 15 und 20° R. stehen, so kam es bei den meisten überhaupt zu keiner Bacterienentwickelung. Einige Tage hindurch war der eingeimpfte Eiter noch deutlich sichtbar, allmählig sank derselbe etwas in die Gelatine ein, nahm eine durchsichtige, schleimig-glasige Beschaffenheit an und blieb in diesem Zustande, ohne sich nunmehr weiter zu verändern. Herausgenommene Partien des

Eiters liessen während der ersten 24 Stunden nach der Impfung unter dem Mikroscop noch deutlich Gonococcen zwischen den Zellen und Gerinnungsfäden erkennen; bald aber verloren diese ihre Semmelgestalt, bekamen ein unregelmässig knolliges Aussehen und gingen in kurzer Zeit zu Grunde, so zwar, dass oft schon innerhalb zweier Tage das ursprünglich mit Gonococcen reichlich durchsetzte Secret vollständig pilzfrei erschien.

Oft genug und trotz aller Cautelen bei der Entnahme des Eiters kam es vor, dass sich auf dem Impfstrich Stäbchencolonien entwickelten; einige Male stellte sich auch der bereits beschriebene milchweisse Diplococcus ein.

Im Brütofen bei Körpertemperatur und flüssiger Nährgelatine sind die Erfolge nicht viel besser gewesen. Gelang es, die übertragene Eiterportion auf der Oberfläche der Nährlösung zu erhalten, so konnte ich nach einem oder zwei Tagen zu wiederholten Malen eine Vermehrung der Coccen bis zu kleinen Colonien constatiren, allein eine weitere Entwickelung fand auch da nicht statt. Die untergesunkenen Eitermengen ballten sich alsbald zu Klumpen zusammen, in denen sich die zelligen Elemente zwar lange sichtbar erhielten, die Mikrococcen aber regelmässig in kürzester Zeit verschwunden waren. Verunreinigungen machten natürlich auch hier viele Gläser unbrauchbar.

Auch die ersten Versuche, die ich mit erstarrtem Blutserum*) bei einer Temperatur zwischen 37 und 39° C. anstellte, erfüllten nicht die Hoffnungen, welche ich auf sie gesetzt hatte.

*) Ich benütze Rinder- und Hammelblutserum, dem ich seit letzterer Zeit eine gewisse, verschieden grosse Menge von menschlichem Serum beigemischt habe. Dasselbe gewinne ich aus Blut, welches auf allerdings sehr mühevolle Weise aus Placenten exprimirt wird. Fügt man das menschliche Serum erst bei, nachdem das Thierserum erstarrt ist und erhitzt abermals bis zum Gelatiniren, so erhält man einen Nährboden, dessen oberste Schicht einen beträchtlichen Procentgehalt an menschlichem Blutserum besitzt.

Ich mochte mit Harnröhren- oder Conjunctivalsecret impfen, welches noch so stark coccenhaltig war, die meisten Gläser blieben steril. Ganz wie früher fand sich bereits nach 24 Stunden in dem durchsichtig und fadenziehend gewordenen Secret die Anzahl der Gonococcen bedeutend reducirt und war nach weiteren 24 Stunden von ihnen nichts mehr wahrzunehmen.

Hie und da, und allerdings schon deshalb bezüglich seiner Aechtheit verdächtig, keimte nach Aussaat von Harnröhreneiter ein Diplococcus, der mir bis dahin noch nicht begegnet war und mich eine Zeit lang im Glauben erhielt, eine ächte Gonococcencultur vor mir zu haben. Es kamen in diesem Falle in immer ganz gleicher Weise nach einem oder auch erst nach zwei oder drei Tagen am Impfstrich ein paar weissliche Pünktchen zur Entwickelung, die allmählig an Grösse zunahmen und sich in Gestalt dünnschichtiger, bei auffallendem Lichte grauweisser Flecken mit leicht feuchter Oberfläche auf dem Blutserum vorschoben. Ueberträgt man auf frischen Nährboden, so verbreitert sich der Impfstrich langsam bis auf 3—4 mm, womit das Wachsthum abgeschlossen ist. Die Ränder der Culturrasen sind vielfach ausgezackt, bei aufrecht stehendem Glase pflegt immer ein Theil der Pilzmasse herabzufliessen und sammelt sich an den tiefst gelegenen Theilen des Impfstriches an. Hier, in dicker Schicht gesehen, besitzt die Cultur ein fast rein weisses, feuchtglänzendes Aussehen.

Von allen den früher angeführten Diplococcenarten unterscheidet sich die ebenerwähnte durch ein sehr langsames Wachsthum bei Zimmertemperatur und auf Nährgelatine. Hier bedarf es einiger Wochen, bis der Impfstrich nur die Breite von 1 mm erreicht. Weder Blutserum noch Gelatine werden verflüssigt, die Austrocknung wird sehr gut vertragen, sodass man den Pilz aus Blutserumculturen, die einige Monate gestanden haben und durch Wasserabgabe stark zusammengeschrumpft sind, ohne Weiteres wieder aufzüchten kann.

Die Gestalt der Coccen ist im Einzelexemplar absolut identisch mit jener des Neisser'schen Mikrobion. Man findet dieselbe Grösse und worauf ich besonders Gewicht legen möchte, dieselbe Weite des Zwischenspaltes zwischen den Hemisphären, die an den zugekehrten Flächen auch oft genug die Arning'sche Concavität erkennen lassen. Wenn ich eine mikroscopische Eigenthümlichkeit der Coccen hervorheben darf, so ist es die, dass die neugebildeten Exemplare die Neigung haben, fest aneinander zu haften, weshalb besonders in der Wucherungszone vielfach Gebilde angetroffen werden, die aus 4 oder auch 8 sarcineartig beisammenliegenden Individuen bestehen. Dasselbe wird übrigens auch in sehr ausgesprochenem Maasse bei dem citronengelben Diplococcus angetroffen.

Durch eine grössere Anzahl Uebertragungen von Reinculturen auf empfängliche Schleimhäute habe ich die absolute Unschädlichkeit der in Rede stehenden Mikroorganismen constatiren können. Sie gehen nach kurzer Zeit zu Grunde oder werden eliminirt, ohne dass dabei entzündliche Erscheinungen auftreten.

Abgesehen von dieser Diplococcenspecies erhielt ich ferner einige Male aus Harnröhreneiter den citronengelben und den milchweissen Diplococcus, der erstere dieser beiden keimte auch zuweilen aus blennorrhoischem Conjunctivalsecret. Ich kann nicht glauben, dass diese Pilze gelegentlich der Uebertragung des Impfmaterials etwa aus der Luft in meine Culturgläser hineingekommen sind oder sich bereits ursprünglich in der Nährlösung befanden. Der Umstand, dass sich alle Verunreinigungen, die Stäbchen sowohl wie die Coccen, stets auf dem Impfstrich selbst entwickelten, macht es mir wahrscheinlicher, dass aus der bacterienreichen Umgebung der Harnröhrenmündung und der Lidspalte leicht Keime in den gonorrhoischen Eiter gelangen und, wenn derselbe längere Zeit stagnirt, bereits innerhalb des unteren Theiles der Harnröhre oder

im Conjunctivalsack ein gewisses Wachsthum erfahren, jedenfalls aber, wenn sie mit dem Eiter auf das künstliche Nährsubstrat verpflanzt werden, sich rasch ausbreiten und die gleichzeitig ausgesäeten Gonococcen durch ihre energische Concurrenz unterdrücken.

Wesentlich besser gestalteten sich die Resultate meiner Culturbestrebungen, seitdem ich mit der Temperatur des Wärmeschrankes auf 30 bis höchstens 34° C. heruntergegangen bin und ausserdem, um die Austrocknung möglichst hintanzuhalten, die Culturgläser noch in ein grosses, nicht ganz bis zur Hälfte mit destillirtem Wasser gefülltes Gefäss gestellt habe, welches durch eine gut aufgeschliffene Glasplatte gedeckt wird. Der Innenraum des Glases bleibt auf diese Weise beständig mit Wasserdampf gesättigt, die Oberfläche des Blutserum erhält sich Tage lang feucht und zart gallertig.

Verwende ich als Impfmaterial stark coccenhaltiges Secret aus der ersten Zeit des eitrigen Stadium einer gonorrhoischen Entzündung, aus welchem die Tripperbacterien am leichtesten anzugehen scheinen, und streiche ich dieses in nicht allzudünner Schicht auf, so bin ich bei der Anwendung der angegebenen Cautelen sicher, in einem oder mehreren der geimpften Gläser eine Stelle zu finden, wo es zu einer weiteren Entwickelung der Gonococcen gekommen ist. Makroscopisch zeigt sich um diese Zeit an den Impfstrichen noch keinerlei Veränderung, die auf eine Coccenwucherung hindeuten würde. Gewöhnlich ist die ursprünglich mit Eiter bestrichene Fläche des Blutserum etwas eingesunken, ein Theil des Eiters hat sich nach abwärts gesenkt und zu einem gelblichen Klumpen zusammengeballt. Untersucht man die geimpften Stellen der Reihe nach durch Entnahme einer kleinen Probe des fadenziehend gewordenen Secretes, so sieht man dort, wo ein Wachsthum eingetreten ist, das in seinen zelligen Elementen noch deutlich characterisirte Secret mit Gonococcen förmlich übersäet. Sie bilden

grosse, weitverzweigte Rasen auf den Schleim- und Fibringerinnseln oder haben sich von den Eiterzellen aus in einer Art von Hof nach allen Seiten hin entwickelt. Die einzelnen Coccenexemplare sind dabei gross und wohlausgebildet geblieben.

Ueberlässt man die Cultur in diesem Zustande sich selbst, so geschieht es sehr häufig, dass sie wiederum eingeht. Die regressive Metamorphose der Coccen beginnt mit dem Undeutlichwerden des Zwischenspaltes zwischen den Hemisphären, der ganze Pilzkörper bekommt eine unregelmässige, knollige Gestalt, umhüllt sich oft mit einem breiten, hellen Saum und geht durch Auflösung zu Grunde. In ganz kurzer Zeit können so die ausgebreitetesten Colonien spurlos verschwunden sein.

Im anderen Falle schiebt sich von den Rändern des Secretes ein feiner Beschlag auf die Oberfläche des Nährbodens vor, der 1—2 mm breit wird, dann zu wachsen aufhört und aus dichten Coccenrasen besteht. Leichter erreicht man ein derartiges Resultat und vermeidet zugleich eine Verunreinigung der gesammten Cultur durch etwa vorhandene fremde Keime, wenn man bereits nach den ersten 24 Stunden eine Uebertragung auf frisches und möglichst weiches Blutserum vornimmt, oder im Falle der ursprüngliche Nährboden noch Raum bietet und geeignet geblieben ist, mit einem Theil des Secretes neben dem ersten Impfstrich einen zweiten anlegt. Von den zelligen Bestandtheilen des Eiters ist meistens schon in der ersten Generation, sicher aber in der zweiten nichts mehr wahrzunehmen.

Das Wachsthum der so erhaltenen Culturen ist auch im Brütofen ein sehr langsames, so dass sich der Impfstrich im Verlaufe eines Tages kaum um 1 mm verbreitert. Bei Zimmertemperatur geht die Entwickelung noch viel träger vor sich oder unterbleibt ganz; Temperaturen von nur wenig über 38° C. vernichten bei längerer Einwirkung die Vermehrungsfähigkeit der Coccen vollständig. Aber auch unter den anscheinend günstigsten Bedingungen begegnete mir das plötzliche Eingehen

der Culturen häufig genug, um die Fortzüchtung der Tripperbacterien in Generationen in hohem Maasse zu erschweren.

Sämmtliche Versuche, durch Abimpfung von einer Reincultur auf Fleischaufguss- und Fleischextractpeptongelatine eine Vermehrung der Coccen zu erzielen, sind mir missglückt, gleichgültig ob die Gläser bei Körper- oder Zimmertemperatur gehalten wurden; die von Löffler und Leistikow empfohlene Blutserumgelatine, sowie Agarlösungen standen mir leider nicht zu Gebote.

Makroscopisch gesehen stellen die auf Blutserum gezüchteten Gonococcenreinculturen einen sehr dünnen, oft nur mit Mühe wahrnehmbaren, bei auffallendem Lichte graugelblichen Belag mit feuchter, glatter Oberfläche dar, dessen Ränder diffus in die Umgebung übergreifen und diese selbst nicht verflüssigen.

Die mikroscopische Untersuchung der Culturen zeigt, dass die Gonococcen wie alle anderen Diplococcenarten in Haufen und zwar dicht gedrängt aneinanderliegend wachsen und alle ihre Gestaltseigenthümlichkeiten auch auf künstlichem Nährsubstrat beibehalten. Die Grösse schwankt entsprechend der Ausbildungsstufe der einzelnen Individuen in der früher erörterten Weise, ohne jedoch unter das allgemeine Mittel herabzusinken. Man sieht an den Einzelexemplaren alle möglichen Stadien der Formentwickelung vertreten und hat dabei Gelegenheit, sich besonders gut von der Richtigkeit des von Neisser angegebenen Vermehrungsschema zu überzeugen. Vielfach liegen noch die jungen Diplococcen, so wie sie aus einem Individuum hervorgegangen sind, beisammen. Unter der Masse der Mittelformen treten durch eine intensivere Färbung jene Exemplare hervor, welche auf dem Puncte stehen, sich wieder zu theilen und als erste Andeutung dieses Vorgangs bereits die mehrfach erwähnte Einbuchtung an den zugekehrten Flächen der etwas angeschwollenen Hemisphären aufweisen.

Ungetheilte Formen habe ich bei gut gelungener Tinction nie beobachten können, was darauf hinweist, dass in der Regel die Trennung der beiden Hälften eines Diplococcus sich erst dann vollzieht, wenn diese bereits selbst wieder die Semmelform erreicht haben.

Wie aus der vorstehenden Darstellung ersichtlich ist, stimmen die Ergebnisse meiner Culturversuche mit gonorrhoischem Secret vollständig mit jenen von Krause überein. Das Einzige, was ich bei Krause nicht erwähnt finde, ist das häufige und oft ganz unerklärliche Eingehen der Culturen, welches mir jedes weitere Experimentiren mit denselben, wie ich es im Sinne hatte, unmöglich machte. Doch will ich gerne glauben, dass wenigstens zum Theil meine sehr primitiven Züchtungseinrichtungen — ich bediene mich als Brütofen eines Sterilisationskastens, dessen Temperatur ich nicht immer genau in der Hand habe — Schuld daran tragen mögen.

Sicher keine ächten Gonococcenculturen hatten Neisser, Chameron, Sternberg und Oppenheimer vor sich. Die Neisser'schen Diplococcen entwickelten sich viel rascher, als dies bei Gonococcen jemals vorkommt, und in dicker Schicht. Aehnliches berichten die beiden folgenden Autoren. Oppenheimer, der das Aussehen seiner Culturen zwar nicht näher beschreibt, konnte seinen Coccus nach vollständiger Eintrocknung der Blutserumcultur, welche nur in dünner, spröder Schicht an den Wänden des Gefässes übrig war, dadurch wieder neu aufzüchten, dass er ein kleines Stückchen dieser Masse auf frischen Nährboden brachte. Das allein genügt, um Tripperbacterien mit Bestimmtheit auszuschliessen.

Man kann bei der Entnahme gonorrhoischer Secrete zu Culturzwecken nicht vorsichtig genug sein. Das nahezu regelmässige Vorhandensein fremder Keime macht die grössere Menge des Eiters absolut unbrauchbar. Diese muss aus den unteren Partien der Harnröhre durch Druck, aus der Con-

junctiva durch Oeffnen der Lider, wie es schon Krause empfohlen hat, entfernt werden. Erst diejenigen Secretproben, welche aus den tiefer und geschützt gelegenen Theilen der Schleimhaut stammen, bieten eine gewisse Sicherheit vor Verunreinigungen. Sind es auch nur ein paar vereinzelte Stäbchen, welche mit dem coccenhaltigen Secret übertragen werden, sie überwuchern die Tripperbacterien wenn nicht schon am ersten, so doch unfehlbar am zweiten oder dritten Tage. Hat man nun von vornherein keine sicheren Anhaltspunkte über das Aussehen einer Gonococcenreincultur und verfolgt man die Mikroorganismen nicht durch einen in kurzen Intervallen wiederholten Gebrauch des Mikroskopes in ihrer allmählichen Entwickelung aus dem Secret bis zur Reincultur, so wird man leicht durch einen zufällig mit dem Eiter in die Cultur hineingerathenen, formähnlichen Diplococcus getäuscht werden können und zu Schlüssen über die biologischen Verhältnisse der Gonococcen kommen, die an einem ganz anderen Organismus gewonnen und deshalb unrichtig sind.

Betreffs der Fehleisen'schen Cultur lässt sich ein bestimmtes Urtheil nicht abgeben. Der Umstand, dass die Mehrzahl der Beobachter bisher mit Fleischextractpeptongelatine nur negative Resultate erzielt hat, bildet, glaube ich, noch keinen absoluten Beweis gegen ihre Aechtheit. Leistikow und Löffler erhielten mit Blutserumgelatine mikroscopisch controllirte, ächte Culturen und ist deshalb wohl nicht ausgeschlossen, dass es auch einmal bei zufällig günstig getroffener Zusammensetzung der Fleischextractpeptongelatine zu einer Entwickelung der Gonococcen kommen kann.

2. Impfversuche.

Welch' hohen Grad von Wahrscheinlichkeit auch die Annahme, dass in dem Neisser'schen Gonococcus das pathogene Princip der Gonorrhoe verkörpert ist, durch die Gesammtheit

der klinischen Beobachtungen und anatomischen Untersuchungen erhält, der strikte Beweis dafür kann nur durch die Erfüllung der dritten Koch'schen Bedingung, durch die Erzeugung einer ächt gonorrhoischen Entzündung an einer bis dahin intacten Schleimhaut vermittelst Uebertragung des auf künstlichem Nährsubstrat reingezüchteten Mikroorganismus erbracht werden.

Das Thierexperiment lässt sich für diesen Zweck nicht herbeiziehen, wenigstens haben alle bisherigen Bestrebungen, eine für das gonorrhoische Contagium empfängliche Thierspecies zu finden, nicht zum Ziele geführt. Es sei in dieser Beziehung nur erwähnt, dass in neuerer Zeit abermals von Neisser Hunde und Kaninchen, von Löffler und Leistikow Kaninchen, Hunde, Ratten, Mäuse, Meerschweinchen, Pferd und Affe mit Trippereiter an Conjunctiva und Urethra, meist nach vorheriger Verletzung der Schleimhaut durch Lancettschnitte geimpft wurden, aber gesund blieben, und dass auch Krause seine Gonococcenreinculturen auf die Hornhaut, Bindehaut und in die Urethra erwachsener Kaninchen und auf die Bindehaut junger Katzen, Tauben und Mäuse bringen konnte, ohne eine specifische Entzündung folgen zu sehen. Diesen Impfversuchen gegenüber, welchen ich aus eigener Erfahrung noch vier negativ verlaufene Inoculationen grosser Mengen blennorrhoischen Eiters in den Conjunctivalsack einige Tage alter Katzen beifügen kann, muss es sehr zweifelhaft bleiben, ob Davis*) bei seinen Experimenten, die er mit Trippereiter an der Bindehaut junger Katzen anstellte, ächte Blennorrhoen vor sich hatte, zumal Uebertragungen in grösserer Zahl, durch welche die constante Virulenz des Secretes bewiesen worden wäre, nicht vorliegen.

*) Philadelphia medical Times 1871. Vol I. p. 23. Ref. Schmidt's Jahrbücher Bd. 154, p. 203.

Am Menschen sind Impfungen mit Diplococcenculturen, welche aus gonorrhoischem Secret aufgezüchtet waren, von Bokai, Bockhart, Chameron und Sternberg ausgeführt worden.

Die Resultate der Bokai'schen Versuche habe ich bereits mitgetheilt; wissenschaftlichen Werth können sie bei der aphoristischen Kürze, mit der sie publicirt sind, ebensowenig beanspruchen wie die Züchtungen desselben Autors. Nach dem, was über die „Gonococcenreinculturen" Chameron's und Sternberg's gesagt ist, kann es nicht befremden, wenn beide Beobachter bei ihren Impfungen nur negative Ergebnisse erhielten. Denn als ein solches ist doch wohl auch die Gonorrhoe Chameron's anzusehen, die $4^1/_2$ Tage nach der Ueberimpfung begann und zwei Tage dauerte.

Es bleibt somit nur der Bockhart'sche Inoculationsversuch übrig. Die Einwände, welche gegen denselben erhoben worden sind, beziehen sich ebenfalls auf die Aechtheit der Reincultur, die zur Injection in die Harnröhre verwendet wurde. Ich habe mich über diesen Punkt bereits geäussert und will nur hier noch bemerken, dass ich erst kürzlich Gelegenheit hatte, ein Bockhart'sches Präparat aus dem Eiter der Nierenabscesse zu betrachten und mich dabei zu überzeugen, dass die daselbst noch deutlich sichtbaren Diplococcen sowohl was ihre Gestalt als was ihr Verhalten zu den zelligen Elementen anlangt, den ächten Gonococcen ganz und gar entsprachen. Dazu kommt, dass die Harnröhrenaffection, wie sie Bockhart in ihrem ganzen Verlaufe genau beschrieben hat, sich, vielleicht abgesehen von der etwas längeren Incubationsdauer, in nichts von der gewöhnlichen gonorrhoischen Urethritis unterschied, der abgesonderte Eiter die characteristischen Coccen in grossen Mengen enthielt, die Ausbreitung des infectiösen Processes auf Urethra und Niere aber in der Masse des angewandten Impf-

materials ihre hinreichende Begründung findet. Ich wüsste nicht, wie man den ganzen Complex der Erscheinungen, welche auf die Impfung folgten, anders erklären will als durch eine Gonococceninvasion. Die einzige noch mögliche Auffassung, dass Bockhart einen anderen zufällig in die Cultur hineingekommenen pathogenen Diplococcus injicirte, dürfte allerdings ebenso schwer zu widerlegen als zu beweisen sein.

Die fundamentale Wichtigkeit, welche die künstliche Erzeugung einer gonorrhoischen Entzündung vermittelst Uebertragung einer Reincultur für die Lehre vom Gonococcus besitzt, erfordert, dass dieser Punkt absolut sicher gestellt werde. Soll die praktische Medicin aus der Neisser'schen Entdeckung den vollen Nutzen ziehen, so muss sie sich auf eine feste wissenschaftliche Basis stützen können und muss in erster Linie jeder, auch der geringste Zweifel über die Bedeutung des Gonococcus als Ursache der gonorrhoischen Entzündung aufhören. Ich bin in der Lage, über eine Inoculation zu berichten, deren Beweiskraft sich aus der folgenden Beschreibung ergeben wird.

Es wurden 5 Culturgläser mit erstarrtem Serum (bezeichnet mit Nr. 1—5) in je einstündigen Zwischenräumen nacheinander mit blennorrhoischem Conjunctivaleiter geimpft und bei 32 ° C. im Brütofen aufgestellt.

Nach 24 Stunden ist in Glas 1 und 3 eine Vermehrung der Gonococcen nachzuweisen; das Tags zuvor mässig coccenhaltige Secret erscheint mit Pilzcolonien dicht durchsetzt. Da die Oberfläche des Blutserum noch vollständig weich und feucht geblieben ist, wird mit dem Secret neben dem ersten Impfstrich ein zweiter angelegt.

In Nr. 2, 4 und 5 ist die Mehrzahl der eingebrachten Gonococcen bereits zu Grunde gegangen.

Nach weiteren 24 Stunden hat sich an beiden Impfstellen von Glas 1 ein graugelblicher, dicker Culturrasen entwickelt, der aus Stäbchen besteht; von den Coccencolonien ist nichts mehr wahrzunehmen.

Ebenso sind in Nr. 2 an verschiedenen Punkten Stäbchenwucherungen aufgetreten.

In Nr. 4 und 5 erweist sich das Secret vollständig bacterienfrei.

In Glas 3 sind beide Impfstriche etwas in das Blutserum eingesunken und sieht man am ersten Impfstrich bei durchfallendem Lichte noch die gelbliche Masse des ursprünglichen Secretes. Die eine Seite des zweiten Impfstriches ist von einem schmalen, grauen Saum umgeben. Die mikroscopische Untersuchung ergibt eine weitere Vermehrung der Coccen an beiden Impfstrichen. Der graue Hof besteht nur aus dicht gedrängt liegenden Gonococcen. Es wird von dieser Stelle auf frisches Serum abgeimpft.

Nach 30 Stunden hat sich an der Stelle des neuen Impfstriches ein schmaler, zartgrauer Culturrasen entwickelt. Derselbe enthält nur Gonococcen, zellige Bestandtheile des ursprünglichen Secretes sind bei sorgfältiger Durchmusterung der drei angefertigten Präparate nicht aufzufinden.

Der Rest des Culturstreifens wird nebst einer geringen Menge der umgebenden Serumgallerte mit der Oehse des Platindrahtes herausgenommen und zur Impfung in die Harnröhre einer Frau verwendet, deren Genitalien und Urethra bei wiederholter Untersuchung normal befunden worden waren. Das spärliche Secret der Vagina und des Cervix enthielt bestimmt keine Gonococcen. Nach ausgiebiger Entleerung der Blase wird die Platinoehse 1 cm tief in die klaffende Harnröhrenmündung eingeschoben und durch mehrmaliges Umdrehen an der Schleimhaut abgestreift.

Die beiden nächsten Tage nach der Impfung verliefen ohne Erscheinungen. Am dritten Tage wurden brennende Schmerzen beim Uriniren geklagt und konnte ich auf Druck eine geringe Menge gelblich-wässerigen Secretes aus der Urethra entleeren, das sowohl vereinzelte Gonococcen, als auch Häufchen solcher auf den Epithelien enthielt. Die ziemlich reichlich vorhandenen Eiterzellen waren coccenfrei.

Tags darauf hatte sich die geröthete und geschwellte Urethralschleimhaut aus dem Orificium hervorgedrängt. Die Secretion war dünn eitrig, spärlich und enthielt viele freie Coccen, coccenbesetzte Epithelien und auch einige coccenerfüllte Eiterzellen.

Der weitere Verlauf war der einer ziemlich heftigen Urethralgonorrhoe, insbesondere war die Schwellung der Mucosa sehr ausgesprochen. Das acute Stadium dauerte drei Wochen, die schleimig-eitrige Secretion kam unter täglich ausgeführten Injectionen einer 1% Höllensteinlösung nach ferneren drei Wochen vollständig zum Versiegen, weitere Complicationen sind nicht eingetreten. Gegen eine etwaige Infection der Genitalien waren von Beginn an alle Vorsichtsmassregeln getroffen.

Ich habe das Urethralsecret während der ganzen Dauer der Gonorrhoe untersucht und mich immer wieder von dem characteristischen Gonococcenbefunde überzeugt. Dass demnach in vorliegendem Falle durch die Impfung eine ächt gonorrhoische Entzündung verursacht wurde, steht fest; dagegen könnte gegen die Beweiskraft des Versuches der Einwand geltend gemacht werden, dass bei der geringen Zahl der Uebertragungen auf frisches Nährsubstrat, wenn auch keine zelligen Elemente, so doch noch eine gewisse Menge von den flüssigen Bestandtheilen des Secretes mit in die Harnröhre gebracht und nicht durch den Gonococcus, welcher sich allerdings gleichzeitig entwickelte, sondern durch eine Art von Fermentwirkung die Entzündung hervorgerufen worden sei.

Eine solche Annahme wird durch die Thatsache widerlegt, dass gonorrhoischer Eiter, in welchem die Tripperbacterien zu Grunde gegangen sind, sich empfänglichen Schleimhäuten gegenüber vollständig indifferent verhält.

Bei dem vorstehend geschilderten Versuche waren die Culturgläser 4 und 5 steril geblieben. Der Eiter in denselben hatte sich von Anfang an ganz unter den nämlichen Bedingungen befunden, wie die zur Impfung benützten Culturen. Er war nach dreitägigem Verweilen im Brütofen schleimig geworden, das Protoplasma der Zellen erschien granulirt, doch traten seine Conturen und die Kerne noch deutlich hervor. Die Impfungen mit diesem Secret verliefen vollständig

reactionslos. Das gleiche Resultat habe ich in mehreren anderen Fällen beobachtet. Eine nothwendige Bedingung bei derartigen Experimenten ist freilich — will man nicht ein Unglück anrichten — dass man sich vor der Inoculation auf das Gewissenhafteste Rechenschaft darüber gibt, ob nicht in den Secretmengen noch vereinzelte Gonococcenexemplare vorhanden sind, die auf den günstigen Nährboden einer Schleimhaut übertragen sich aufs Neue vermehren und wenn auch nach einer etwas längeren Incubation schliesslich dennoch die virulente Entzündung zum Ausbruch bringen könnten.

Literatur-Verzeichniss.

1879 1) *A. Neisser:* Ueber eine der Gonorrhoe eigenthümliche Mikrococcusform. Vorläufige Mittheilung. Centralblatt für d. medicin. Wissenschaften. 1879. Nr. 28.

1880 2) *A. Bokai:* Ueber das Contagium der acuten Blennorrhoe. Allgem. med. Centralzeitung. 1880. Nr. 74.

3) *G. Bücker:* Ueber Polyarthritis gonorrhoica. Diss. inaug. Berlin 1880.

1881 4) *Aufrecht:* Pathologische Mittheilungen.

5) *F. Weiss:* Le microbe du pus blennorrhagique. Thèse de Nancy 1880. Annal. de Dermatol. 1881. Heft 1.

6) *O. Haab:* Kleinere ophthalmolog. Mittheilungen. Corresp. f. Schweizer Aerzte. 1881. 3, 4.

Der Mikrococcus der Blennorrhoea neonator. Festschrift. Wiesbaden, J. F. Bergmann. 1881.

7) *J. Hirschberg* und *F. Krause*: Zur Pathologie der ansteckenden Augenkrankheiten. Centralblatt für pract. Augenheilkunde. 1881. pag 39 und 270.

8) Sitzungsberichte über die XIII. Versammlung der ophthalmolog. Gesellschaft in Heidelberg. 1881. pag. 20, 29 u. ff.

1882 9) *A. Neisser:* Die Mikrococcen der Gonorrhoe. Referirende Mittheilung. Deutsche med. Wochenschrift 1882. pag. 279.

10) *F. Krause:* Die Mikrococcen der Blennorrhoea neonator. Centralblatt f. pract. Augenheilkunde 1882. pag. 134.

11) *Leistikow:* Ueber Bacterien bei den venerischen Krankheiten. Charité-Annalen. VII. Jahrgang. pag. 750.

Ferner: Sitzungsbericht der Gesellschaft der Charité-Aerzte in Berlin. Sitzung vom 16. Februar 1882. Berliner klin. Wochenschrift 1882. pag. 500.

12) Sitzungsberichte über die XIV. Versammlung der ophthalmologischen Gesellschaft in Heidelberg 1882. pag. 54 u. ff.

13) *F. Eklund*: Note sur les microbes de la blennorrhagie. Haarlem, J. F. Haeseker & Co. Referat in Schmidt's Jahrbücher. Bd. 197. pag. 139.

1883 14) *M. Bockhart:* Beitrag zur Aetiologie und Pathologie des Harnröhrentrippers. Vierteljahresschrift f. Dermatol. u. Syph. 1883. p. 3. Sitzungsber. d. phys.-med. Gesellschaft zu Würzburg. Sept. 1882.

1883 15) *E. Arning:* Ueber das Vorkommen von Gonococcen bei Bartolinitis. Vierteljahresschrift f Dermatol. und Syphilis. 1883. p. 371.

16) *Eschbaum:* Beitrag zur Aetiologie der gonorrh. Secrete. Deutsche med. Wochenschrift 1883. p. 187.

17) *Newberry*: Maryland med. Journal. Febr. 1883.

18) *Campona*: Italia medica 1883.

19) *Aufrecht:* Mikrococcen in den inneren Organen bei Nabelvenenentzündung Neugeborener. Centralblatt für die med. Wissenschaften 1883. Nr. 16.

20) *M. Petrone*: Sulla natura dell' artrite blennorragica Rivista clin. 1883. Nr. 2. Central blatt f. Ch. no 37 - 1883 sept. 15.

1884 21) *Zweifel*: Zur Aetiologie der Ophthalmoblennorrhoea neonator. Arch. f. Gyn. XXII. p. 318.

22) *Bumm*: Zur Kenntniss der Gonorrhoe der weibl. Genitalien. Ebenda, XXIII. p. 328.

23) *E. Welander:* Quelques recherches sur les microbes pathogènes de la blennorrhagie. Gazette médicale 1884. p. 267 und Nord. med. Arkiv. Bd. XVI. Nr. 2.

24) *Leopold* und *Wessel:* Beitrag zur Aetiologie und Prophylaxe der Ophthalmoblennorrhoea neonat. Arch. f. Gyn. XXIV. p. 92.

25) *P. Chameron:* Sur la blennorrhagie. Progrès médical 1884. 43.

26) *S. M. Sternberg:* Further experiments with the micrococcus of gonorrhoeal pus — Gonococcus of Neisser. Med. news vol. XLV. 1884. Nr. 16.

27) *Kammerer:* Ueber gonorrh. Gelenkentzündung. Centralblatt f. Chirurgie. 1884. Nr. 4.

28) *Kroner:* Zur Aetiologie der Ophthalmoblennorrhoea neonator. Vortrag. Verhandl. der gynaek. Section der 57. Versammlung deutsch. Naturforscher und Aerzte in Magdeburg 1884. Arch. f. Gyn. XXV. p. 109.

29) *Sänger:* Ueber gonorrh. Erkrankung der Uterusadnexe und deren operative Behandlung. Ebenda p. 126.

30) *O. Oppenheimer:* Untersuchungen über den Gonococcus (Neisser). . f. Gyn. XXV. p. 51.

1885 31) *E Fränkel:* Ueber die bei Untersuchungen des Secrets einer endemisch aufgetretenen Colpitis erhobenen Befunde. Deutsche med. Wochenschrift 1885. p. 22.

Rattler + Schirmer - Central blatt f. Gyn - 1882. ~~p 209~~. 209.

Hall.

Hardy N.Y. Hospital.

Krause - Sitzungbericht d' phys-med. Gesellschaft ~~zu W~~ zu Wurtzburg.

Martin - Recherches anatomo patholog sur les inflammations metastatiques suppur. à la suite de la gonorrhoea. Genève. 1882

Erklärung der Abbildungen.

Um neben den Mikroorganismen auch das Verhalten der Gewebselemente deutlicher zur Anschauung zu bringen, wurde die Mehrzahl der Schnittpräparate zunächst bei vorgeschobenen Blenden skizzirt und in das so gewonnene Structurbild dann bei vollem Licht des Abbé'schen Condensor der Bakterienbefund eingezeichnet. Eine vollständig naturgetreue Wiedergabe der feineren Formverhältnisse der Mikrobien in allen ihren Einzelheiten lässt sich durch Zeichnung und Lithographie überhaupt nicht erzielen und ist auch gar nicht beabsichtigt. Mir handelte es sich hauptsächlich darum, ein möglichst zutreffendes Bild der Pilzinvasion in ihren verschiedenen Stadien, der Gruppirung der Coccen im Gewebe und ihres Verhältnisses zu den zelligen Bestandtheilen zu geben und nach dieser Richtung darf ich die vorliegende Reproduction der Präparate wohl als gelungen bezeichnen.

Taf. I.

Fig. 1. Aus blennorrh. Conjunctivalsecret.

a. Eine coccenbesetzte Epithelzelle, eine Eiterzelle mit Coccen im Protoplasma, eine mit Coccen vollständig erfüllte Eiterzelle, ein freies Coccenhäufchen neben einer normalen Eiterzelle. Seibert, homog. Immers. $\frac{1}{12}$ Ocul. II. Abbé.

b. Aus einer Gonococcenreincultur. Vergr. wie bei a.

c. Die Entwickelungsformen eines Gonococcenexemplares bis zur vollständigen Zweitheilung (schematisch).

Fig. 2. Conjunctivitis blennorrh. 1. Tag der Erkrankung.

a. Frontalschnitt durch die Uebergangsfalte des unteren Lides. Seibert, homog. Immers. $\frac{1}{12}$ Oc. II. Gonococcen in den der Epitheldecke aufliegenden Secretgerinnseln.

b. Frontalschnitt durch die Schleimhaut der unteren Lidfläche. Vergr. wie bei a. Erste Ansiedelung der Gonococcen. Epithel bis auf die unterste Lage abgestossen.

Fig. 3. Conjunctivitis blennorrh. 2. Tag der Erkrankung. Frontalschnitt durch die Schleimhaut der oberen Lidfläche. Vergr. wie bei Fig. 2. Gonococcen-invasion des Epithellagers.

Taf. II.

Fig. 4. Conjunctivitis blennorrh. 2. Tag der Erkrankung. Sagittalschnitt durch eine Schleimhautfurche der unteren Uebergangsfalte. Vergr. wie vorher. Gonococceninvasion, Abhebung und Zersplitterung der Epithelauskleidung im Grunde der Furche.

Fig. 5. Conjunctivitis blennorrh. 4. Tag der Erkrankung. Sagittalschnitt durch die Schleimhaut der unteren Uebergangsfalte. Vergr. wie vorher. Rasenförmige Einwucherung der Coccen in das Epithellager.

Fig. 6. Conjunctivitis blennorrh. 5. Tag der Erkrankung. Sagittalschnitt durch die Schleimhaut der unteren Uebergangsfalte. Vergr. wie vorher. Croupmembran mit Gonococcen.

Taf. III.

Fig. 7. Conjunctivitis blennorrh. 7. Tag der Erkrankung. Frontalschnitt durch die Uebergangsfalte des unteren Lides. Vergr. wie vorher. Zwei Gonococcencolonien im subepithelialen Bindegewebe.

Fig. 8. Conjunctivitis blennorrh. beim Erwachsenen. 14. Tag der Erkrankung. Sagittalschnitt durch die Schleimhaut der unteren Uebergangsfalte. Seibert, homog. Immers. $\frac{1}{12}$ Ocul. 0. Gonococcengruppen im superficiellen Theil des Papillarkörpers.

Fig. 9. Conjunctivitis blennorrh. 9. Tag der Erkrankung. Sagittalschnitt durch die Schleimhaut der unteren Uebergangsfalte. Vergr. wie vorher. Gonococcenwucherung in der äussersten Lamelle des Epithels.

Fig. 10. Conjunctivitis blennorrh. 5. Tag der Erkrankung. Sagittalschnitt durch die Schleimhaut der unteren Uebergangsfalte. Vergr. wie vorher. Gonococcenzüge im obersten Theil des blossliegenden Papillarkörpers.

Fig. 11. Conjunctivitis blennorrh. 10. Tag der Erkrankung. Sagittalschnitt durch die Schleimhaut der oberen Uebergangsfalte. Seibert, III, Ocul. II. Wucherungsvorgänge im Epithel.

Taf. IV.

Fig. 12. Conjunctivitis blennorrh. 8. Tag der Erkrankung. Sagittalschnitt durch die Schleimhaut der unteren Uebergangsfalte. Seibert, homog. Immers. $\frac{1}{12}$ Ocul. o. Gonococcenverbreitung im oberflächlichsten, gelockerten Theil eines nagelförmigen Epithelfortsatzes.

Fig. 13. Conjunctivitis blennorrh. 12. Tag der Erkrankung. Sagittalschnitt durch die Schleimhaut der unteren Uebergangsfalte. Vergr. wie vorher. Recidivirende Cocceninvasion in die neugebildete Epitheldecke.

Fig. 14. Conjunctivitis blennorrh. 11. Tag der Erkrankung. Sagittalschnitt durch die Scheimhaut der unteren Uebergangsfalte. Vergr. wie vorher. Neugebildete Epithelauskleidung — Pflasterepithel.

Fig. 1.

Fig. 2.

Fig. 3.

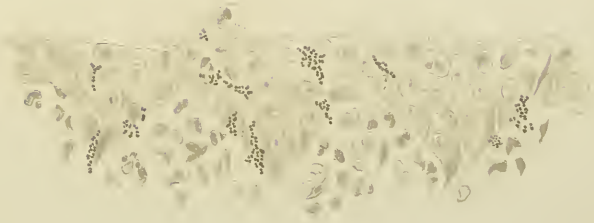

Fig. 4



Fig. 5.



Fig. 6.

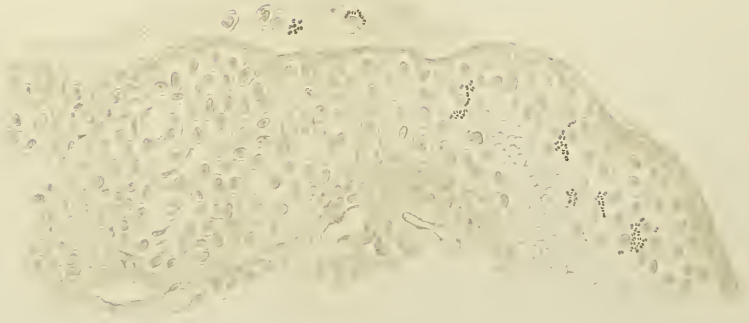

Fig. 7.

Fig. 8.

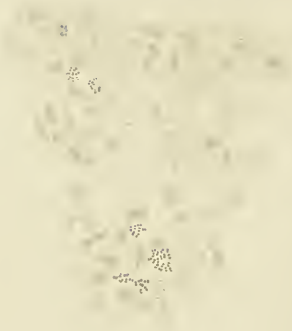

Fig. 9.

Fig. 10.

Fig. 11.



Fig. 12.

Fig. 13.

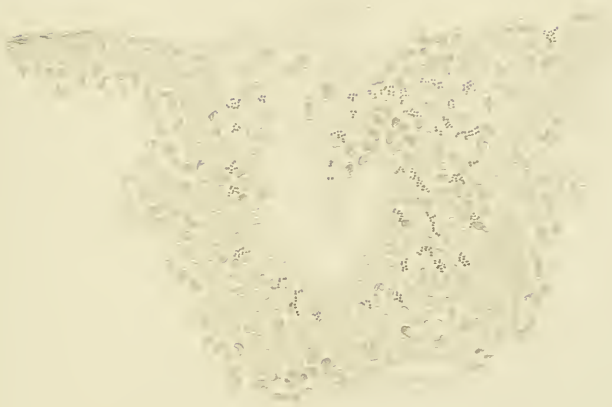

Fig. 14.

E. Bumm: Mikroorganismus der gonorrh. Schleimhauterkrank.

COLUMBIA UNIVERSITY LIBRARIES
0047960264